MRT-Diagnostik des Kiefergelenkes

Systematik, Didaktik, Pathologie nach dem aktuellen Wissensstand

Prof. Dr. Gerhard Polzar, Büdingen - Dr. Dominic Weber, Frankfurt

Neue bildgebende Verfahren zur Darstellung der Kiefergelenke ermöglichen mit Magnetresonanztomographie eine präzise Diagnostik. MRT-Aufnahmen sind heute die bislang einzige Möglichkeit einer exakten, reproduzierbaren und visualisierbaren atraumatischen Kiefergelenksdiagnostik. Sie erhalten aus diesem Grund einen ganz besonderen Stellenwert in der Diagnostik der Myoarthropathien des Kausystems. Umso wichtiger ist es, dass für die MRT-Diagnostik des Kiefergelenkes eine einheitliche logisch aufgebaute Systematik angewendet wird.

Im vorliegenden Artikel wird aufgezeigt, welche Vorgehensweisen und Aufnahmetechniken sich zur MRT-Diagnostik der anatomischen Strukturen und funktionellen Störungen des Kiefergelenkes bewährt haben. Die anatomischen Strukturen und die pathospezifische Auswahl der geeigneten Aufnahmetechniken werden erläutert. Beispielhafte pathologische Befunde werden mit der physiologischen Anatomie des Kiefergelenkes verglichen.

Index (Key words): Kiefergelenk, MRT-Diagnostik, CMD, Funktionsstörung und Fehlstellung, Kiefergelenkarthrose, Myoarthropathie des Kausystems, HWS, Respirationsstörung, OSAS.

Einleitung

Mit der zunehmenden kieferorthopädischen Behandlung von Erwachsenen spielt die Diagnostik des Kiefergelenkes eine immer bedeutendere Rolle3. Gleichzeitig wird deutlich, dass bei Kindern und jugendlichen Patienten viel häufiger Myoarthropathien des Kausystems vorliegen, als dies bisher angenommen wurde. Vielfach bestehen diese Myoarthropathien auch bei Kindern schon vor der kieferorthopädischen Behandlung. Sie werden oftmals wegen der fehlenden Diagnostik nicht erkannt. Treten dann bei fortlaufender kieferorthopädischer Behandlung Beschwerden im Kiefergelenk auf, so ist eine Klärung der Ursache kaum noch möglich.

Allzu schnell werden der kieferorthopädischen Behandlung die Kiefergelenkbeschwerden zugeschrieben, obwohl diese nicht dafür verantwortlich ist. Eine Diagnostik zur Feststellung der Pathologie des Kiefergelenkes vor der kieferorthopädischen Behandlung scheint unumgänglich. Nur dadurch wird es möglich, die kieferorthopädische Therapie auf die Kiefergelenkfunktion abzustimmen und Beschwerden, die während der kieferorthopädischen Therapie auftreten, richtig einzuordnen.

Die manuelle Funktionsdiagnostik hat für die klinische Anwendung in der Anfangsdiagnostik einen nicht mehr wegzudenkenden Platz eingenommen. Die verschiedenen Verfahren der Untersuchungen, z. B. nach Bumann[1] oder Sabbagh, geben dem niedergelassenen Fachzahnarzt ein wertvolles Instrument, zur Hilfe eines schnell durchzuführenden Screenings, um Myoarthropathien des Kausystems zu diagnostizieren.

Die Therapie der diagnostizierten Myoarthropathien, kann mit der Kenntnis über belastende oder entlastende Behandlungsvektoren, in die kieferorthopädische Behandlungsplanung mit einbezogen werden.

Nicht jede Myoarthropathie des Kausystems kann durch ein Screening der manuellen Funktionsdiagnostik richtig eingeordnet werden. Einige werden manchmal nicht erkannt oder verhalten sich subklinisch. Wird hier eine klare Aussage gefordert, so sind bildgebende Verfahren notwendig, um die Pathologie der anatomischen Strukturen und des Bewegungsablaufes wiederzugeben.

Methoden der Kiefergelenkdiagnostik

Die klassische Methode der bildgebenden Kiefergelenkdarstellung war die transcranielle Schädelaufnahme nach Schüller. Mit einer ungefilterten, breit streuenden Röntgenemission wurde der Patient durch diese Aufnahme einer recht hohen Strahldosis ausgesetzt. Das Resultat dieser Röntgentechnik war zudem in der diagnostischen Aussage eingeschränkt, so dass diese Aufnahmen in der Praxis kaum angewendet wurden. Neben der Unschärfe und hohen Verzeichnung der Schüller-Aufnahmen hatten sie auch noch den Nachteil, dass durch die Röntgentechnik chondrale Strukturen kaum erfasst werden konnten.

Heute ist es mittels computertomographischer Aufnahmen möglich, sehr exakte dreidimensionale Strukturen des Kiefergelenkes darzustellen. Trotz einer hierbei relativ geringen Röntgenbelastung ergibt sich das gleiche Problem, dass die Aufnahmen zur Darstellung der Weichteilstrukturen, der chondralen Strukturen, also des Discus articularis nicht geeignet sind.

Sonographische Aufnahmen ermöglichen hierzu einen besseren Zugang, sind jedoch noch nicht genügend ausgereift, um entsprechend scharf gezeichnete Bilder für eine exakte Diagnostik zu produzieren. Hier könnte sich in Zukunft noch einiges verbessern. Eine dementsprechend einfache und kostengünstige Möglichkeit zur Untersuchung des Kiefergelenkes ist hier zu erwarten.

Eine oft angewandte Diagnostik der Kiefergelenkfunktion ist die instrumentelle Axiographie. Axiographische Studien und computergestütze Bewegungsaufnahmen des Kiefergelenkes (z.B. Condylo-Comp von Klett) zeichnen zwar den Bewegungsablauf des Unterkiefers sehr gut auf, sie erlauben jedoch nur indirekt Rückschlüsse auf Anomalien der anatomischen Strukturen.

Panoramaschichtaufnahmen stehen heute fast jedem Zahnarzt zur Verfügung. Deshalb wäre es wünschenswert, wenn aufgrund dieser Aufnahmen diagnostisch wertvolle Aussagen getroffen werden könnten. Leider ist der Discus auf der Panoramaschichtaufnahme nicht sichtbar. Es können nur indirekt Rückschlüsse auf Arthropathien des Kiefergelenkes gezogen werden. Durch die Variation der Rotationsachse des Röntgenstrahles zur Collumachse können sehr unterschiedliche Projektionen des Kiefergelenkes entstehen. Es besteht die Gefahr, dass diese Projektionsfehler falsch interpretiert werden.

In habitueller Interkuspitation ist der Gelenkspalt wegen Überlagerungseffekte nicht beurteilbar[2]. Gravierenden Kiefergelenkdegenerationen mit arthrotischer Abflachung des Caput condylaris können auf der Panoramaschichtaufnahme erkannt werden und weitere diagnostische Maßnahmen veranlassen. Es empfiehlt sich auf jeden Fall, die kieferorthopädische Röntgendiagnostik der Panoramaschichtaufnahme immer in habitueller Okklusion mit geschlossenem Mund anzufertigen.

Direkten Einblick in die Pathologie des Kiefergelenkes verschafft die Arthroskopie. Der Nachteil dieses Verfahrens ist jedoch, dass die Gelenkkapsel perforiert werden muss. Da es sich hierbei um eine invasive Diagnostik handelt, sollte sie nur dann Anwendung finden, wenn im gleichen Schritt auch therapeutische chirurgische Maßnahmen erwogen werden. Arthroskopische Kiefergelenkchirurgie ist oftmals eine letzte Intervention zur Behandlung von Myoarthropathien des Kausystems und bedarf einer strengen Indikation. Sie sollte erst dann zum Einsatz kommen, wenn alle konservativen Maßnahmen zu keinem Erfolg geführt haben. Diskusrepositionen durch Kürzungen des Stratum superius mit Lasertechnik und arthroskopische Gelenkspülungen (Arthrozenthesen) sowie Entfernung pathologischer, entzündeter Weichgewebe sind heute Bestandteil der Kiefergelenkchirurgie und können in das therapeutische Spektrum der Myoarthropathien des Kausystems eingebunden werden. Es ist jedoch zu bedenken, dass hier viele neue Operationstechniken Anwendung finden über deren Erfolg noch keine Langzeitstudien vorliegen.

Kernspintomographische Aufnahmen ermöglichen unter Einsatz von Gelenkspulen und mit Hilfe von Kontrastmitteln mittlerweile hervorragende Darstellungsmöglichkeiten des Kiefergelenkes[4]. Der Bewegungsablauf kann mit aufeinander folgenden Sequenzaufnahmen der Kieferbewegungen sehr gut aufgezeichnet werden. Echtzeitaufnahmen der Kieferbewegung sind derzeit auch möglich; deren diagnostischer Wert ist jedoch wegen der noch zu geringen Schärfe bei der Wiedergabe begrenzt. Der besondere Vorteil der MRT-Diagnostik des Kiefergelenkes liegt in der guten Differenzierung der unterschiedlich mit Wasser gesättigten Gewebe.

Auch die Durchflussrate der synovialen Flüssigkeit steigert den Kontrast zum weniger perfundierten chondralen Gewebe des Discus articularis. Chondrale Strukturen können durch Anwendung unterschiedlicher Gewichtungen präzise von den umgebenden Strukturen differenziert werden und erlauben somit eine exakte Diagnostik der Pathologie des Kiefergelenkes. Durch stereosymetrische simultane Aufnahmen werden die Bewegungskoordinationen bildhaft festgehalten und erlauben somit die Diagnostik motorischer Koordinationsstörungen.

Der wohl größte Vorteil der Untersuchung des Kiefergelenkes mittels Magnetresonanztomographie gegenüber der chirurgischen/endoskopischen und röntgenologischen Methodik, ist die hochauflösende Darstellung der Weichteilstrukturen in frei wählbaren multiplanaren Achsen. Zum einen gelingt die Darstellung direkt artikulärer Strukturen wie Discus, bilaminäre Zone und der Ligamente als auch der peri-/paraartikulären Weichteile. So zählt zu einer umfassenden Diagnostik auch die Beurteilung der Mastikatoren, ihrer Kompartimente (Spatium buccale)und der angrenzenden Anteile der Glandula parotis.

Der Wegfall der Strahlenbelastung ist als zweiter wesentlicher Vorteil zu werten. So können Patienten jeden Alters in unbegrenztem Umfang untersucht werden,

was insbesondere für engmaschige Verlaufskontrollen entscheidend ist. Bedenklichkeiten in der Schwangerschaft ergeben sich lediglich in den ersten drei Monaten, hier sollte auf eine MRT verzichtet werden, da keine ausreichenden Untersuchungsergebnisse vorliegen. Während der Stillzeit ist eine Kontrastmittelgabe aufgrund der Übertragbarkeit auf die Muttermilch obsolet.

Nach internationalen Richtlinien ist die Durchführung einer MRT ist in all jenen Fällen begründet, in denen die manuelle Funktionsanalyse keine oder nicht ausreichend wegweisende Ergebnisse liefert. Sie dient der Diagnostik von Discusluxationen mit oder ohne Reposition als auch von Discusperforationen. Initiale, intermittierende oder terminale Knackphänomene bzw. Crepitationen können mittels echtzeitcinematischer Aufnahmen (Real Time Movie) korreliert werden.

Weiterhin erfasst die MRT degenerative, arthrotische Veränderungen, Reizzustände mit Ergussbildung, reaktiv entzündliche und rheumatische Veränderungen sowie raumfordernde benigne oder maligne Prozesse. Eine zusätzliche 3D-Technik erlaubt die Darstellung des Kiefergelenks im Raum in topographischem Bezug zu Kopforganen.

Aus forensischer Sicht dient die MRT der Beurteilung des Discus-/Condyluskomplexes und auch der Condylenstellung innerhalb der Fossa mandibulae vor der Therapie, weiterhin der Positionierungskontrolle des Discus und des Condylus unter oder nach der Therapie.

Neben den zielgerichteten Untersuchungen bei Verdachtsdiagnosen hat die MRT einen wesentlichen Stellenwert in der Ausschlussdiagnostik von gelenkverursachten Beschwerdebildern wie Cephalgien und Neuralgien, insbesondere Trigeminusneuralgie, therapieresistenten Cervikalgien, Orofazialen Dyskoordinationen/ Dyskinesien, Schluckbeschwerden, Sprachstörungen, Tinnitus aurium und Vertigo.

Im Rahmen einer suffizienten CMD-Diagnostik ist es sinnvoll oberes (C0/C1) und unteres (C1/2) Kopfgelenk in Hinblick auf Wirbelkörperfehlrotationen mit in die MR-Diagnostik einzubinden sowie die untere HWS (C3-C7) auf knöchernen Verschleiß oder Bandscheibenläsionen zu screenen.

Neue Ultrahochfeld-MRT's mit 3 Tesla Magnetfeldstärke können mit 102 Spulenelementen sowie 32 Empfängerkanälen durch sog. TIM-Technik Aufnahmen von Strukturen bis zu 0,2 mm Größe und eine 4-fach genauere Auflösung als 1,5 Tesla-MR-Tomographen.

Die diffizile neuronale und mechanische Verschaltung der Kiefergelenke mit der Kopf-Hals-Region, dem craniocervicalen Übergang, der HWS und Respirationspassage kann nun in einer Untersuchung erfasst und in neuartiger extrem hoher Bildauflösung analysiert werden.

Physikalische Grundlagen

Kerne bestimmter Atome erzeugen aufgrund ihrer Drehung um die eigene Achse ein Magnetfeld, das von einem äußeren Magnetfeld im Bereich des MR-Tomographen wiederum beeinflusst werden kann. Nach Einstrahlung eines Hochfrequenzimpulses werden die Atomkerne auf ein energetisch höheres Niveau gebracht. Erlischt der Hochfrequenzimpuls, fallen die Atomkerne wieder in ihre energetische Ausgangssituation zurück. Die Energiedifferenz wird als freie Energie im Sinne eines Signals aufgefangen und als Zeitenergiedaten ähnlich der Computertomographie von einem Hochleistungsprozessor in Grauwerte umgesetzt.

Die in der MRT-Technik in erster Linie untersuchten Atomkerne sind die des Wasserstoffatoms, die Protonen. Unterscheidungen von Geweben liegen also letztlich die Anzahl und Verteilung von Wasserstoffatomen zugrunde. Die Möglichkeit, die aufgefangenen Signale verschieden darzustellen, wird in der MRT über die sogenannte Gewichtung (g) beschrieben.

Hierbei sind drei Gewichtungen bedeutsam: T1 g, T2 g und Protonendichte-Gewichtung, PD g. Die Darstellung von intraartikulären Verhältnissen gelingt gut über T1 g-Sequenzen, eine Darstellung von Flüssigkeiten, Ödemen oder Raumforderungen über T2 g-Sequenzen. Die an die differenziertesten und bestaufgelöste Darstellung der unterschiedlichen Gewebearten gelingt über die Protonendichte Gewichtung. Am stärksten Kontrastmittel-affin sind T1 g-Sequenzen.

Aufgrund des starken Magnetfeldes ist eine artefaktfreie Bildgebung ohne Überlagerungs- oder Auslöschungsphänomene nur dann möglich, wenn der Patient alle ferromagnetische Gegenstände wie beispielsweise Gürtelschnallen, Zahnprothesen, Haarklammern usw. vor der Untersuchung ablegt.

Eine MRT-Untersuchung verbietet sich grundsätzlich bei Patienten mit Herzschrittmacheraggregaten und ferromagnetischen Fremdkörpern in kritischer Lokalisation, sowie bei Gefäßclips, metallischen Herzklappenprothesen und implantierten Stimulatordrähten zur Schmerzkontrolle, sofern kein ausdrücklicher Unbedenklichkeitsnachweis seitens des Herstellers vorliegt. Metallische Gelenk-Prothesen oder Osteosynthesema-

terial beispielsweise nach Dysgnathie-Operationen gelten nicht als Kontraindikation, schränken allerdings oft die Beurteilung des Bildes ein.

Systematik der MRT-Diagnostik

Zur vollständigen Erfassung des Kiefergelenkes ist die Darstellung in allen drei Raumebenen erforderlich. Erst das Zusammenführen der drei Bildbefunde unter Einbeziehung der Videosequenzen sichert eine präzise Diagnostik. Die drei Raumebenen verlaufen in folgenden Schichten: in der parasagittalen Vertikalschicht, in der paracoronalen Vertikalschicht und in der transversalen Horizontalschicht.

Anwendung und Verlauf der Aufnahmeebenen

Die parasagittale Aufnahmeebene verläuft von dorsolateral nach medioventral als vertikale sagittale Schicht mit rechtwinkliger Achse durch das Caput mandibulae. Die Aufnahmeschichten beginnen am lateralen Rand des Kiefergelenkes und enden zur medianen Begrenzung der Fossa mandibularis, also von seitlich außen nach innen zur Mitte hin. Die parasagittale Schnittebene stellt die Hauptebene zur kernspintomographischen Diagnostik des Kiefergelenkes dar. Sie ist auch, zentral durch die Kiefergelenkköpfe verlaufend, die Darstellungsebene der Bewegungsabläufe zur Herstellung von videomagnetresonanztomographischen Aufnahmen (=Video-MRT´s).

Abb.1a
Parasgittale Schnittebene in T1 Flash 2D-Wichtung mittels 3 Tesla Magnetfeldstärke.Man beachte, neben Condylus und Discus die hochauflösende Darstellung der mandibulären Spongiosa, des N. alveolaris inf. , Pulpa- und Zahnnerven, siehe Abbxxx

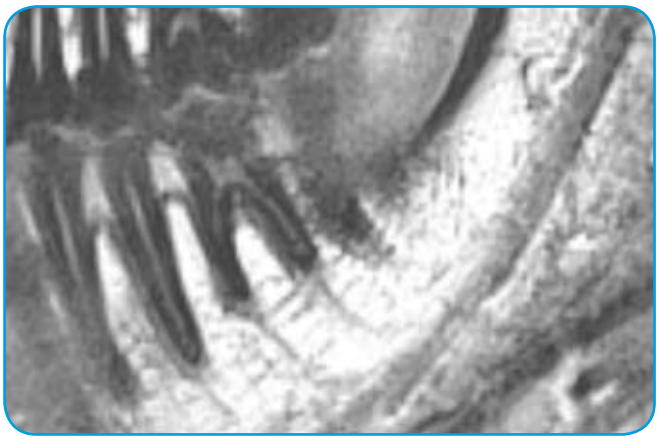

Abb.1b
Ausschnitt aus obigen Image gibt die Detailschärfe einer 3-Tesla-Aufnahme wieder

Die Paracoronale Aufnahme steht in lateraler Ebene als Senkrechte mit Achsneigung entlang des Caput mandibulae. Die einzelnen Schichten verlaufen von anterior nach posterior.

Die paracoronale Aufnahme liefert, ergänzend zur parasagittalen Hauptebene, wichtige Hinweise über die anatomische Lage und Struktur des Kiefergelenkes.

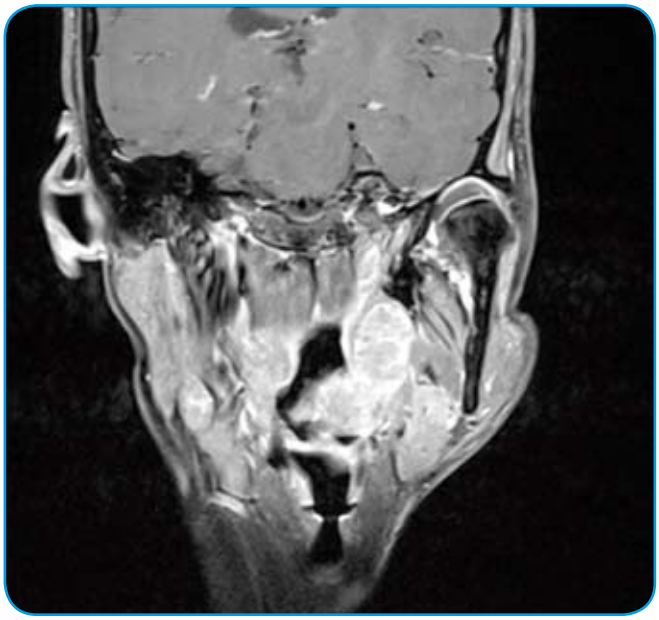

Abb. 2a
Paracoronale Schnittebene in T1fs-Wichtung nach Kontrastmittelgabe mittels 3 Tesla Magnetfeldstärke.

Ausgezeichnete Darstellung des Discus, Condylus sowie Demarkierung des discocondylären und discotemporalen Kompartiments, siehe Abb. 2b

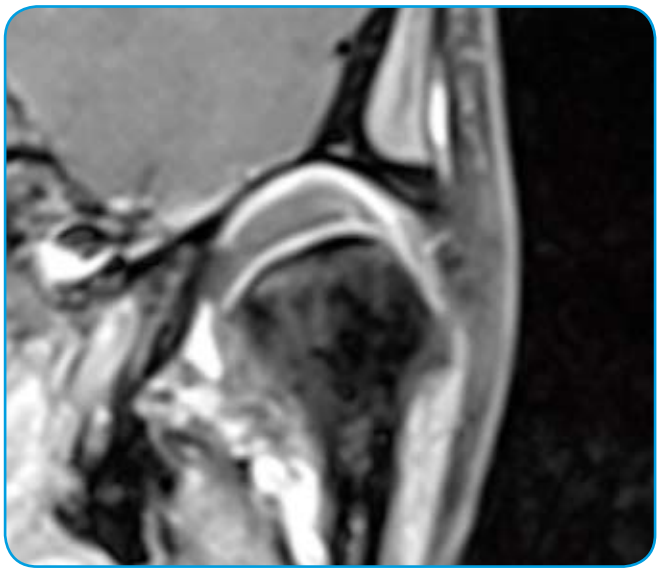

Abb. 2b
Tangentiale Rissbildung an der lateralen Discusunterkultur mit typischen Kontrastmitteleintritt.

Die transversale/axiale und Aufnahme liegt in der horizontalen Ebene. Die einzelnen Schichten verlaufen von cranial nach caudal. Sie dient, zunächst über den gesamten Schädel verlaufend, als Übersichtsaufnahme und insbesondere zur Bestimmung des Einstellungswinkels für die parasagittale Hauptebene. Anatomische und pathologische Details werden in der transversalen Ausschnittsaufnahme des Kiefergelenkes sichtbar.

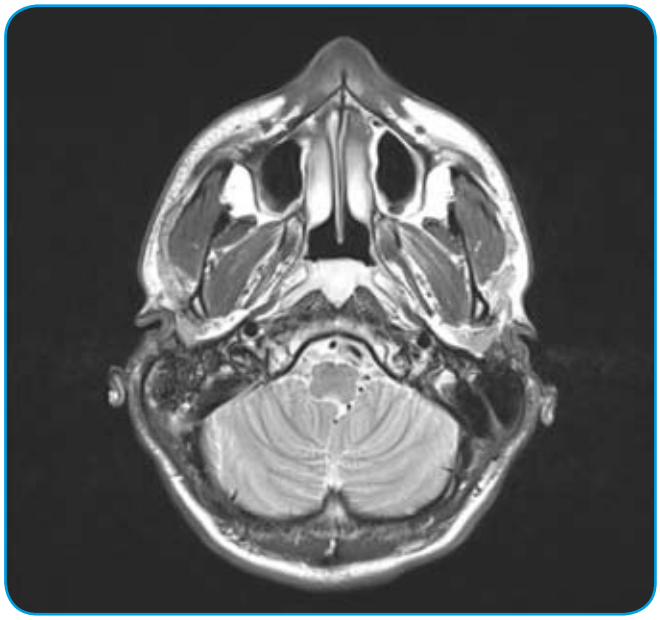

Abb. 3
Transversale/axiale Schnittebenen in T2 Wichtung.
Orientierende Darstellung der Kaumuskeln, des NNH-Systems, des Respirationstrakts, sowie der Kleinhirnbrückenwinkelregion / hintere Schädelgrube

Die streng sagittale Aufnahmeebene gewinnt aus Sicht der CMD-Diagnostik und der Diagnostik des Respirationstrakts zunehmend an Bedeutung. Zum einen dient sie der Erfassung von Einflussfaktoren auf die Entwicklung des Kieferwachstums, zum anderen werden muskuloskelettale Störungen dargestellt, die für begleitende neurologische Symptome des Patienten verantwortlich sein können.

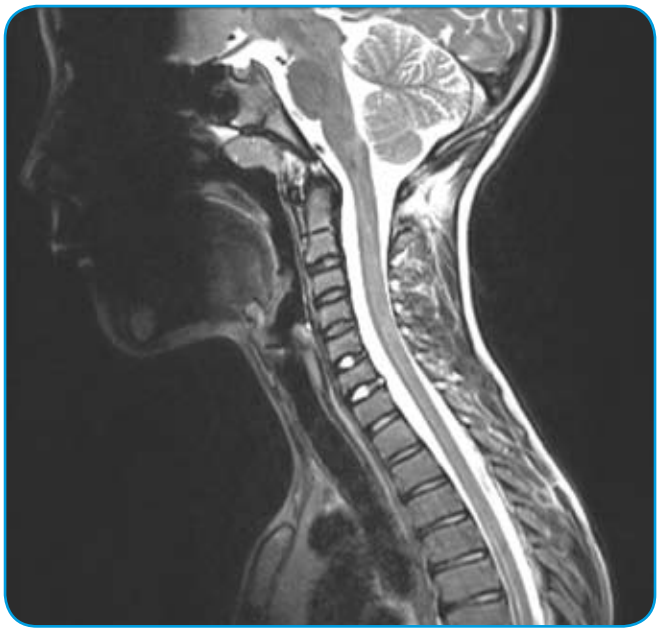

Abb. 4a
Sagittale Schnittebenen in T2 Wichtung. Darstellung der Halswirbelkörper (HWK), des cervicalen Markes, des Respirationstrakts, Mundbogens sowie der hinteren Schädelgrube.Nebenbefundlich deutlich hyperplastische Rachenmandel, derzeit noch ohne aerydynamische Konsequenz.

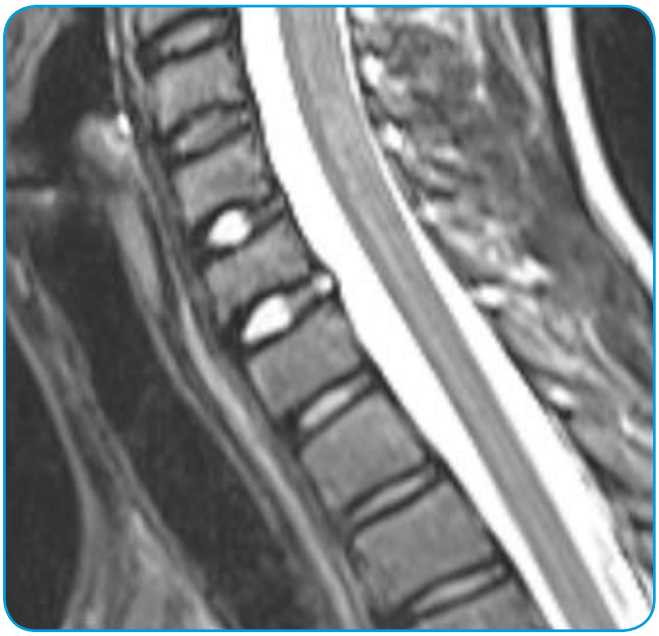

Abb. 4b
Bei Streckfehlhaltung der oberen HWS Nachweis eines Bandscheibenvorfalls im Segment HWK 6/7

Diagnostik der parasagittalen Hauptebene

Um die parasagittale Schnittebene richtig einstellen zu können, wird an der vorherigen transversalen Schädel-Übersichtsaufnahme der geeignete Winkel ermittelt, der zum Verlauf der Schnittebene senkrecht durch den Condylus und den Ramus mandibulae notwendig ist (Abb.5). In dem dann ermittelten horizontalen Condylenwinkel (= Senkrechte zum Bennetwinkel) werden dann die parasagittalen Schichtaufnahmen angefertigt.

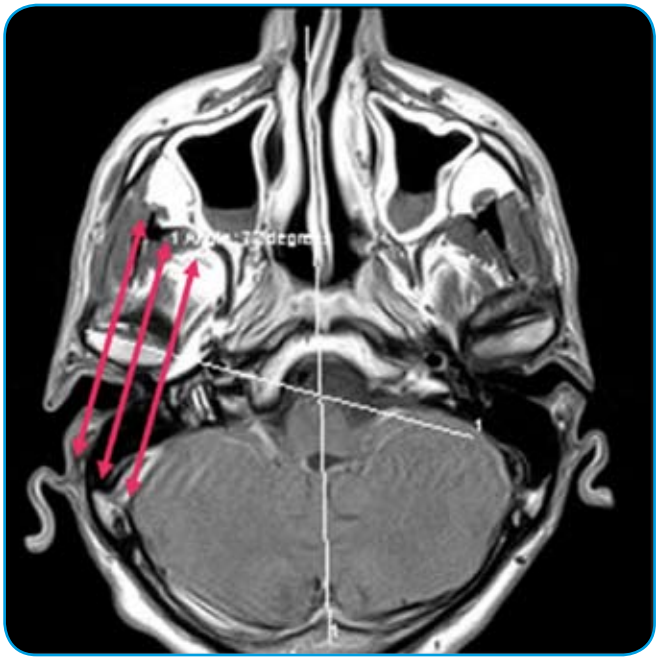

Abb. 5
Horizontale Übersichtsaufnahme durch beide Condylen zur Ermittlung der horizontalen Condylarachse. Die Schnittebenen sind für das rechte Kiefergelenk rot eingezeichnet. Die Schnittfolge verläuft von außen nach innen.

Die parasagittale Schnittebene verläuft in Richtung des Unterkieferastes durch den Condylus und erlaubt eine sehr gute Beurteilung der sagittalen Lage des Discus articularis. Die Molaren sollten auch vollständig angeschnitten sein. Dies ermöglicht eine sichere Kontrolle, ob der Patient auch während der Aufnahme im Schlussbiss zu gebissen hat. Die Schnittfolge wird von lateral nach medial markiert. In der Regel werden 6 bis 8 Schnittfolgen von lateral nach median angefertigt.

Durch Zuordnung der entsprechenden anatomischen Strukturen lässt sich leicht ermitteln, ob der Schnitt weiter median oder weiter lateral gelegen ist. Die äußeren Schnitte sind daran zu erkennen, dass der Musculus temporalis deutlich sichtbar abgebildet ist und der Processus coronoideus in der äußersten Schicht erfasst wird (Abb. 6). Weiter nach median treten die Pterygoid-Muskeln in den Vordergrund (Abb. 7) und der Musculus temporalis verschwindet vollständig. Je weiter die Schnittfolge zur Mitte hin führt, desto deutlicher wird der M. pterygoideus lateralis mit seinem am Discus articularis ansetzenden pars superior abgebildet (Abb. 8).

Abb. 6

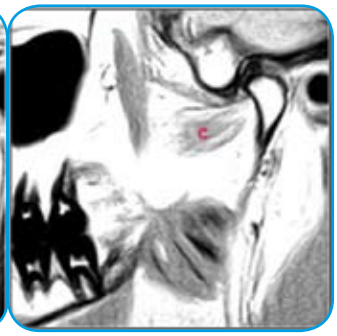

Abb. 7

Abb. 8

Abb. 6
Äußere laterale Parasagittalaufnahme mit deutlich sichtbarem M. temporalis (a) und Ramus mandibulae (b).
Abb. 7
Mittlere parasagittale Aufnahme M. pterygoid. lat. pars inferior (c) und die Molaren sind abgebildet.
Abb. 8
mediale parasagittale Aufnahme mit Ansatz des M. pterygoid. lat. pars sup. (d) am Discus articularis

Bei regelrechter Position des Discus articularis befindet sich der obere Rand des Discus je nach Steilheit der Gelenkbahn in 11 Uhr – 12 Uhr positioniert. Bei flacher Gelenkbahn ist von einer weiter cranial gelegenen Discusposition auszugehen. Der Gelenkkopf sollte idealer Weise mit seinem vorderen oberen Scheitel im Discus eingebettet sein (Abb. 6 bis 8).
Die partielle anteriore Discusverlagerung des lateralen Anteiles des Discus articularis ist die häufigste Abweichung von der physiologischen anatomischen Lage. Im weiteren Verlauf der Pathologie bildet sich eine subtotale Verlagerung des lateralen Discus aus (Abb.9 a bis c), die letztendlich zu einer totalen anterioren Verlagerung des gesamten Discus führt.

Der laterale Anteil wird in Richtung des M. pterygoideus lateralis pars superior nach anterior median gezogen. Der Diskus ist also nach median verschoben. Eine mediane partielle Discusverlagerung beschreibt demnach die Verlagerung des lateralen Anteiles in medianer Richtung. Der mediane Discusanteil befindet sich noch in regelrechter Position (Abb. 9 c).

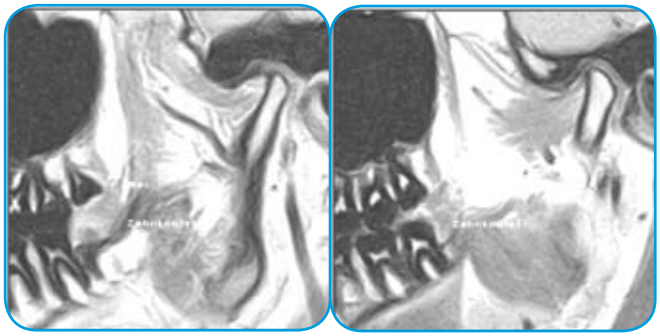

Abb. 9a Abb. 9b

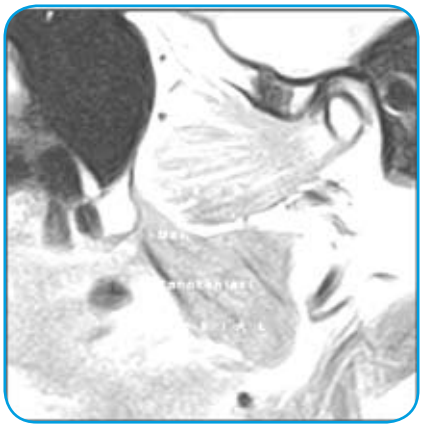

Abb. 9c

Abb. 9a
Äußerer parasagittaler Anschnitt des Discus. Der Discus erscheint anterior des Condylus in subtotal verlagerter Position.
Abb. 9b
Zentraler Schnitt durch den Discus. Hier liegt der Discus nur noch partiell anterior verlagert.
Abb. 9c
Innerer Schnitt durch den Discus. Hier liegt der Discus regelrecht und wird über dem Condylus abgebildet

Bei Öffnungs- oder Ventralbewegung des Unterkiefers kommt es in der Regel zur vollständigen Reposition des Discus. Wird der Discus nun durch diese Bewegung reponiert, so kann hierdurch ein dezentes initiales Knackgeräusch ausgelöst werden. Unter Anwendung von cranialer oder lateraler Krafteinwirkung verklemmt der laterale Discusanteil und es kommt zu einer verspäteten Reposition.

Bei der manuellen Funktionsanalyse ist dann bei dynamischer Translation nach lateral oder bei der dynamischen Kompression ein verspätetes aber deutlicheres Knackgeräusch hörbar. Durch die dynamische Kompression nach median kann das Knackgeräusch verschwinden, da der Condylus dann nur über den medianen regelrecht liegenden Discusanteil gleitet. Bei den partiellen anterioren Discusverlagerungen ist das Stratum superior der bilaminären Zone in der Elastizität geschwächt und ermöglicht so ein Verschieben des Discus durch den anterior median ansetzenden M. pterygoideus. lat. in dessen Richtung. Die Symptome der Patienten sind meist als subklinisch zu bezeichnen.

Häufig fällt der Befund erst durch die Manuelle Funktionsdiagnostik auf und verursacht keine Beschwerden; somit besteht keine Indikation zur Therapie dieser Abweichung. Dorsocraniale Belastungsvektoren sollte jedoch bei diesen Patienten vermieden werden um die Pathogenese der Myoarthropathie des Kausystems nicht zu beschleunigen (Kl.III Gummizüge, Kopf-Kinn-Kappe). Vektoren in caudal anteriorer Richtung wirken entlastend und sind somit erwünscht (z.B.: Angle Kl.II mit Aktivatortherapie, Herbstapparatur, SUS, e.t.c.).

Der pathologische Verlauf der Discusverlagerung geht über die partielle Discusverlagerung mit oder ohne Reposition in die totale Discusverlagerung ohne Reposition über (Abb. 10 a bis d).

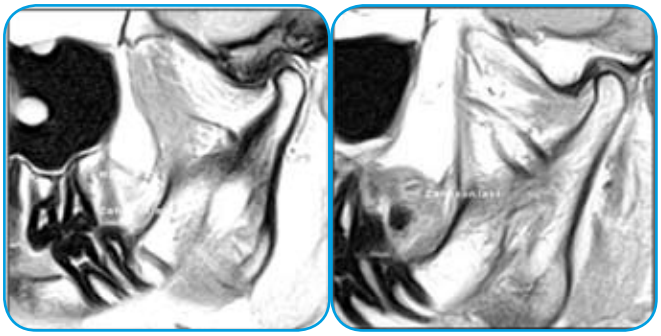

Abb. 10a Abb. 10b

Abb. 10a: Parasagittale Aufnahme mit regelrechter Position des Discus articularis
Abb. 10b: Parasagittale Aufnahme mit partieller anteriorer Discusverlagerung.

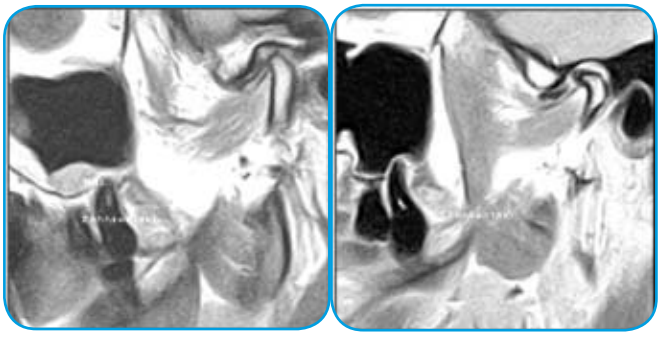

Abb. 10c: Parasagittale Aufnahme mit subtotaler anteriorer Discusverlagerung.
Abb. 10d: Parasagittale Aufnahme mit totaler anteriorer Discusverlagerung und dorsaler Kompression des Gelenkspaltes.

Bei der totalen Discusverlagerung ohne Reposition sind dann sowohl das Stratum superior als auch das Stratum inferior, welches vom dorsalen unteren Rand des Discus zum dorsalen Rand des Condylus verläuft, erheblich geschwächt oder abgerissen (Abb.11 a bis d).

Abb. 11 a-e: Parasagittale Ausschnitte mit deutlich zu erkennender Ruptur des Stratum superius und inferius im Vergleich zur intakten Anatomie.

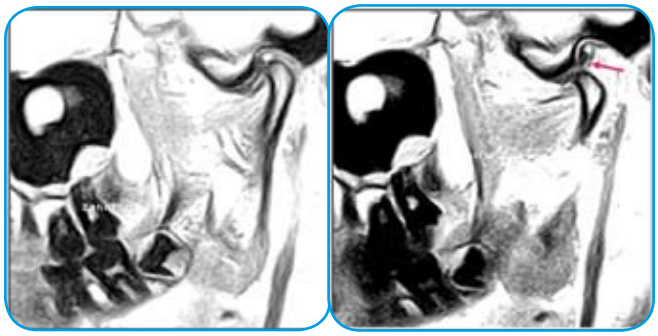

Abb. 11a Abb. 11b

Abb. 11a
Anteriore Discusverlagerung
Abb. 11b
Gleiche Patientin mit Reposition des Discus mit Bissregistrat I. Die Ursache der Discusverlagerung, eine Ruptur des Stratum inferius ist jetzt im posterioren Bereich sichtbar.

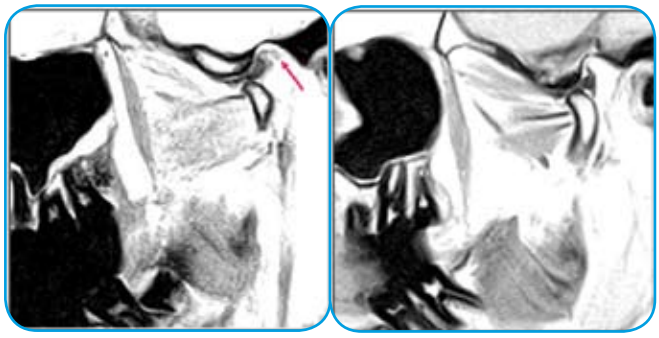

Abb. 11c Abb. 11d

Abb. 11c
Erst in Biss II wird auch eine Ruptur des Stratum superius sichtbar.
Abb. 11d
Intaktes deutlich sichtbares Stratum superius und Stratum inferius.

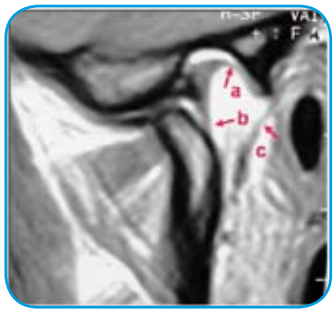

Abb. 11e
Weiteres Beispiel der bilaminären Zone mit intaktem Bandapparat, a = strat. sup., b = strat. inf., c = lig. stylomandibulare.

Die häufigste pathologische und subpathologische Diagnose ist neben der partiellen anterioren und fortgeschrittenen anterioren Discusverlagerung die dorsale Condylusposition mit dorsocranialer Kompression des Gelenkspaltes. Eine dorsale oder dorsocraniale Kompression des Kiefergelenkes mit zu weit dorsaler Lage des Condylus zeichnet sich durch einen zu schmalen hinteren Gelenkspalt ab, wobei der Discus noch in regelrechter Position steht (Abb. 12a). Bei totaler anteriorer Discusverlagerung kann es dann auch zu einer cranialen Gelenkkompression kommen (Abb. 12b).

Abb. 12a
57jährige Patientin mit dorsal verlagertem Condylus. Der Gelenkspalt ist im posterioren Bereich verschmälert, dies ist Zeichen einer Gelenk-Kompression. Der Discus ist in regelrechter Position.

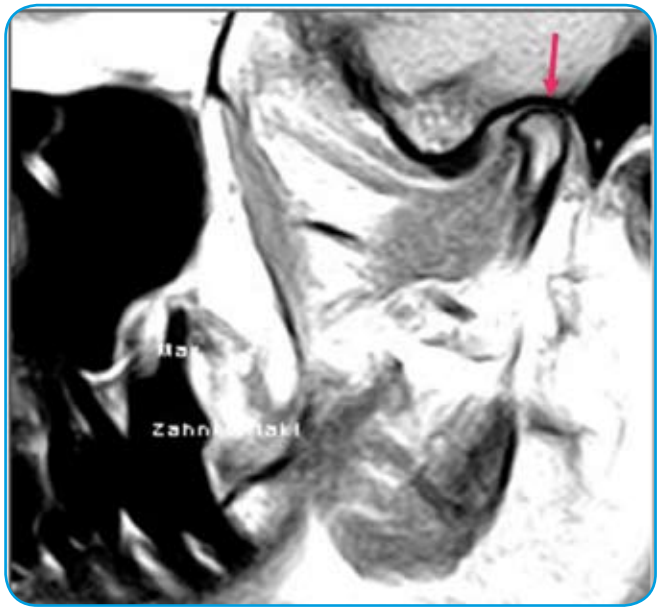

Abb. 12b
Craniale Kompression bei totaler anteriorer Discusverlagerung. Der Condylus sitzt zu weit cranial in der Gelenkpfanne.

Stressbedingter Hypertonus des M. temporalis kann zu einer fehlerhaften Zwangslage führen und bei fortlaufendem Bestehen zur schmerzhaften Arthritis der dorsalen Gelenkkapsel führen.

Eine Therapie zur Vermeidung der Stressfaktoren, bzw. Stressbewältigung in Verbindung mit einer Entlastungsschiene und nachfolgender Okklusionseinstellung ist indiziert. Video-MRT-Aufnahmen zeichnen die dorsale und craniale Kompression auf und geben die Richtung der neu einzustellenden Okklusion und der therapeutischen Bisslage wieder (Abb. 13 a bis c).

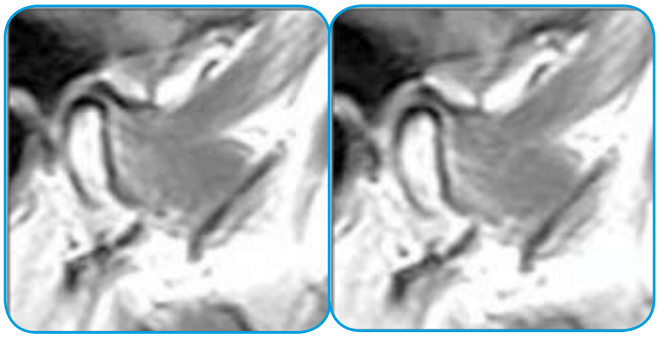

Abb. 13a Abb. 13b

Abb. 13c

Abb. 13a-c: Cinematische MRT-Videosequenzen von einer dorsalen Kondylusposition mit ventraler Bewegungsrichtung.

Das Bild 13a zeigt eine retrale Condylusposition in habitueller Okklusion.

Das 13b beschreibt die therapeutische angestrebte Bisslage mit korrekter Condylus-Discus-Relation.

Arthrotische Veränderungen des Kiefergelenkes sind durch eine Unterbrechung der Kompaktakontinuität oder einer Deformation der Kiefergelenkkopf-Compacta sichtbar und weisen auf eine schon lange bestehende Myoarthropathie des Kausystems hin (Abb.14).

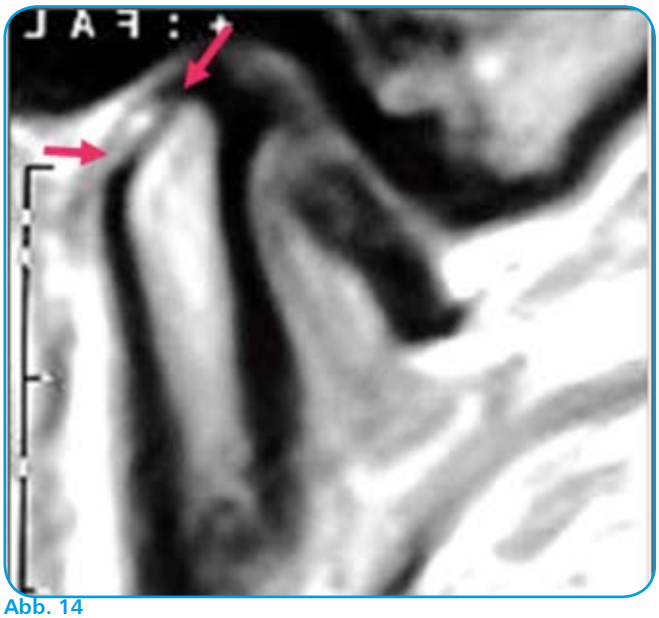

Abb. 14
Die äußere knöcherne Begrenzung des Caput zeichnet sich normalerweise mit einer durchgehenden dunklen Begrenzung ab. Bei einer Arthrose oder arthritischen Resorption fehlt diese Kontinuität. Die Compacta ist, wie hier abgebildet, distal und cranial perforiert oder ausgedünnt.

Da sich bei einer Arthrose kurative therapeutische Ansätze nicht realisieren lassen, sind palliative Maßnahmen indiziert. Chronische Entzündungen bilden exophytische Ausläufer zwischen dem oberen Ansatz des M. pterygoideus lat. pars. sup. und dem Discus articularis (Abb. 15a) und treten häufig mit einer fortschreitenden Kiefergelenkarthrose auf. Adaptive Veränderungen können dann zur Bildung von Knochengewebe führen. Es entstehen osteophytäre Ausziehungen (Abb. 15b).

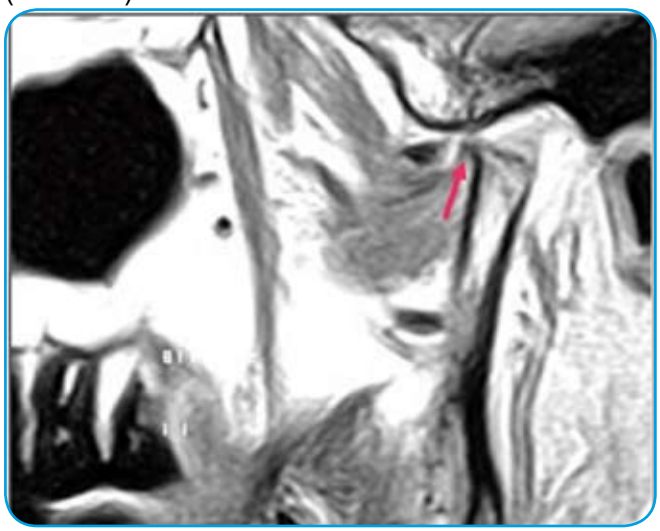

Abb. 15a
Exophytenbildung durch chronische degenerative schmerzhafte Arthritis des Kiefergelenkköpfchens am anterioren Rand des Caput mandibulae. Die craniodorsale Begrenzung des Condylus ist nicht mehr sichtbar, da die Compacta durch die Arthrose resorbiert ist.

Abb. 15b
Schnabelartige osteophytäre Ausziehung des Collum mit totaler Discusverlagerung

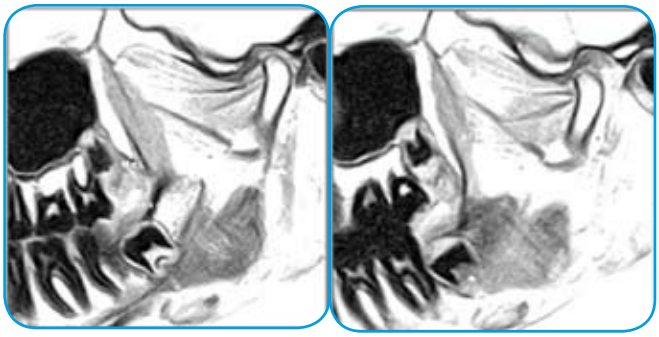

Abb. 16a,b: 15 jährige Patientin mit totaler Discusverlagerung bei vollständiger Reposition im Bissregistrat I, in therapeutischer Lage.

Bissregistrate in der parasagittalen Hauptebene

Die parasagittale Schnittebene wird auch als Hauptebene bezeichnet, weil sie neben der anatomischen Pathologie auch die physiologische Pathologie aufzeigt. Hierzu werden die Aufnahmen in drei verschiedenen UK-Positionen angefertigt, im entspannten Schlussbiss bei habitueller Okklusion (Abb.17a), in therapeutischer 2 mm bis maximal 4 mm anterior-geöffneter Unterkieferposition (Abb.17b) und mit submaximaler Bissöffnung (Abb.17c).

Bei der ersten Aufnahme in habitueller Okklusion ist darauf zu achten, dass der Patient nicht fest zubeißt. Ein zu fester Biss führt dann zu einer falschen Darstellung der Lage des Condylus in dorsocranialer Richtung (Abb.12a).

Die zweite Aufnahme beschreibt die angestrebte therapeutische Position. Soll der Biss durch prothetische Maßnahmen gehoben werden oder funktionell in anteriorer Position eingestellt werden, so wird die gewünschte neue Unterkieferlage mit einem Registrat (= Bissregistrat I) ermittelt und dem Patienten für die MRT-Aufnahme mitgegeben.

Als Registrate können Wachsbisse oder Kunststoffsplints dienen. Wichtig ist nur, dass der Patient auf das Registrat gleichmäßig zubeißen kann. Ebenso ist es sehr wichtig, dass der Patient vor dem Einsetzen des Registrates den Mund weit öffnet und erst dann in das Registrat beißt. Hierdurch wird erreicht, dass bei einer Discusverlagerung mit initialer Reposition in einer schon reponierten Discusposition verschlüsselt wird.

Eine Beurteilung ob der Discus wieder zurück gleitet oder in dieser Position gehalten werden kann ist nun möglich (Abb. 16a und b). Erstaunlich ist, dass schon bei jugendlichen Patienten eine totale Diskusverlagerung festgestellt werden kann (Vergleiche hierzu Abb. 12a mit Abb. 16a) und erwachsene Patienten durchaus noch eine regelrechte Position des Diskus haben können. Arthrotische Veränderungen entwickeln sich jedoch erst mit zunehmendem Alter (Abb. 22 u. 23).

Die dritte parasagittale Aufnahme erfolgt mit submaximaler Mundöffnung. Der Patient sollte bei dieser Aufnahme nicht verkrampfen, also nicht ganz weit öffnen sondern nur die gewohnheitsmäßige Endposition der Mundöffnungsbewegung einnehmen. Auch hierbei ist es wichtig, dass das Registrat nach maximaler Mundöffnung eingesetzt wird und gleichmäßigen Kontakt auf beiden Zahnreihen aufweist.

Am besten geeignet hierfür sind doppelte oder dreifach übereinander geschmolzenen Bisswalle aus Wachs, wie sie zur Funktionsbissnahme eines Aktivators verwendet werden. Das Wachs sollte jedoch nicht zu leicht schmelzen und eine genügende Festigkeit aufweisen. Übereinander gefaltete Registrat-Wachsplatten sind auch geeignet.

Auf keinen Fall sollte der Biss durch Stäbe oder Korken nur an den Frontzähnen gesperrt werden. Diese einseitige Auflage führt durch den passiven Gewebe- und Muskelzug unwillkürlich zu einer nicht unerheblichen cranialen Kompression beider Kiefergelenke (Abb. 12b). Es wäre dann mit einem falschen diagnostischen Bild zu rechnen.

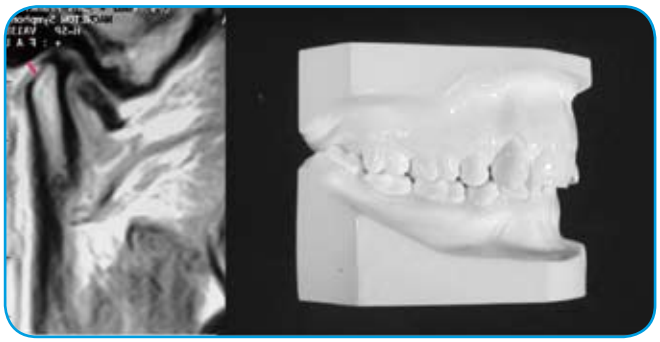

Abb. 17a
Parasagittaler Ausschnitt in habitueller Okklusion mit Okklusionsmodel. Totale anteriore Discusverlagerung. Der Condylus weist eine fortgeschrittene Arthrose des dorsocranialen Gelenkköpfchens auf. In 12°°Uhr Position ist der Gelenkspalt komprimiert. Exophytische Ausläufer haben sich am anterioren Rand des Caput mandibulae gebildet.

Abb. 17b
Parasagittaler Ausschnitt mit Modell und erstem Bissregistrat I. Der Condylus erscheint weiter anterior. Es kommt jedoch nicht zu einer Reposition des Discus.

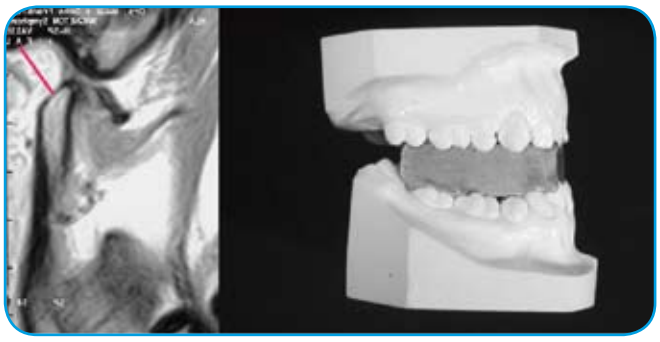

Abb. 17c
Parasagittaler Ausschnitt mit Modell und zweitem Bissregistrat II. Der Condylus ist weit nach ventral verschoben, bis hin zum Tuberculum articulare.

Video-MRT-Diagnostik

Zusätzlich zu den drei parasagittalen Aufnahmen mit unterschiedlicher Position der Mandibula geben Video-MRT-Aufnahmen wertvolle Hinweise über die Dynamik der Kiefergelenkfunktion. Während es zu Beginn der Video-Aufnahmetechnik nur möglich war, die KG-Bewegungen einzeln aufzuzeichnen, können heute beide Kiefergelenke simultan aufgezeichnet werden.

Die Videosequenzen werden in 10-15 Einzelaufnahmen aufgeteilt, die durch das nacheinander folgende Projizieren der Bilder einen Bewegungsablauf vermitteln (Von maximaler Interkuspitation bis maximaler Mundöffnung 7 bewegungsschritte und den 8 in maximaler Stellung, dann wieder 7 Schritte bis zum Mundschluß). Jeder Bewegungsschritt muss vom Patienten je nach Technik zwischen 5 und 20 Sekunden gehalten werden, um ein entsprechend scharfes Einzelbild zu erhalten. Der Patienten wird aufgefordert, diese Einzelschritte bei der Mundöffnung und bei der Protrusion auszuführen. Damit die Aufnahmen besser gelingen, sollte der Kieferorthopäde schon vor dem MRT-Termin Anweisungen zum Üben der 15 Einzellschritte geben.

Die Schnittebene verläuft durch die Mitte des Condylus entlang der parasagittalen Ebene. Asymmetrische Bewegungsabläufe (siehe Abb. 18 a bis c auf der rechten Seite) und verspätete Discusrepositionen sowie endständige Luxationen der Kiefergelenke werden im erstellten Stereo-Video-Clip deutlich sichtbar. Das erste Beispiel zeigt Video-MRT-Ausschnitte bei einer Discusadhäsion auf der rechten Seite (linke Bildhälfte). Im zweiten Beispiel wird eine Discusadhäsion bei parasagittaler Aufnahme von der habituellen Okklusion bis zum Bissregistrat II beschrieben (Siehe Abb. 18 d bis f auf der rechten Seite).

Fortschritte der Video- MRT

Volumenmessungen mittels einer Ultra-FAST Sequenz ermöglichen durch eine variabel wählbare Schichtdike die Erfassung eines großen Scan-Bereiches. Dadurch werden hintereinander liegenden Strukturen Dargestellt, so dass der Eindruck einer Transparenz entsteht.

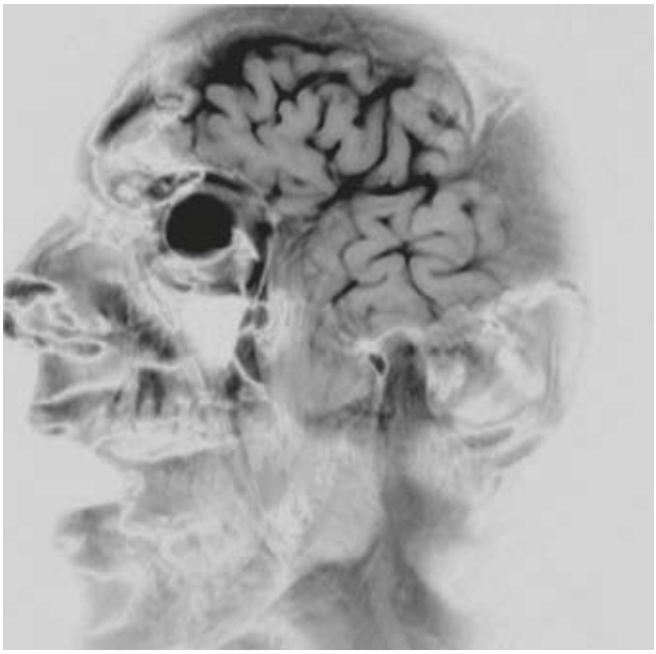

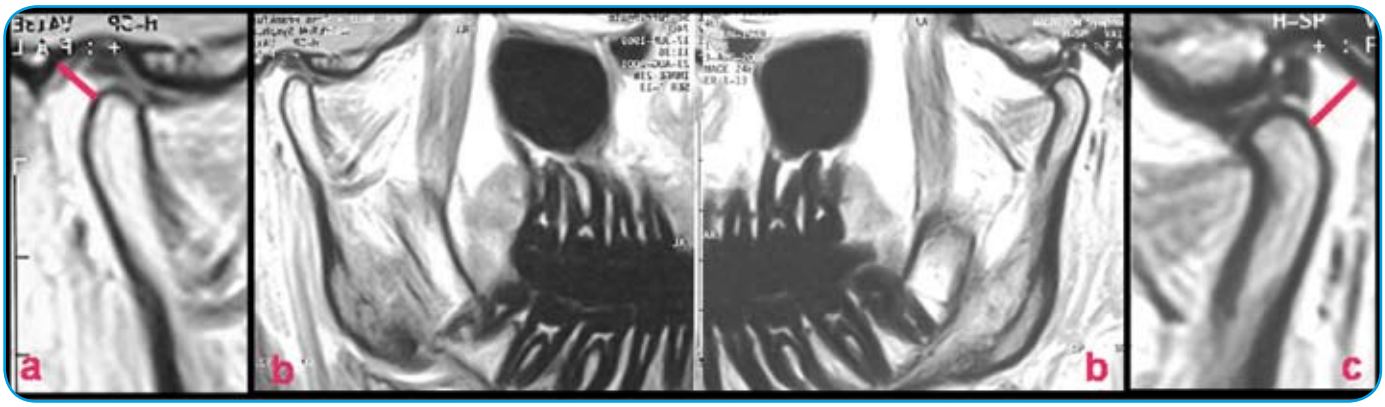

Abb. 18a-c
Stereovideosequenz bei mittlerer Protrusion. Deutlich sichtbar die Asymmetrie der Kieferbewegung mit Limitation auf der linken Bildseite. Die Bewegungslimitation wird durch eine Discusadhäsion der linken Bildseite ausgelöst. Der Unterkiefer bewegt sich dabei zur kranken Seite hin, auf welcher der Discus im Gelenk fixiert ist (siehe Pfeil).

Abb. 18d-f
Ausschnitt parasagittale hab. Okklusion Biss I, Biss II = der Condylus bewegt sich,der Diskus bleibt mit seinem Pars anterior an der Stelle fixiert.

Abb. 19 (linke Seite unten)
True-Fisp Sequenz zur Erfassung der Kiefergelenkbewegung in Echtzeit im Invert-Modus abgebildet. Sowohl die Strukturen der Kaumuskulatur, des Kiefergelenkes, der Arteria carotis als auch der Gehirnstrukturen überlagern sich und schaffen den Eindruck einer Räumlichen Transparenz. Die hier aufgenommene Schichtdicke betrug 20 mm. Aufnahmezeiten nur 2 Sekunden. pro Bild im 3-Tesla MRT ermöglichen eine Realtime-angenäherte Wiedergabe der Bewegung bei dennoch hoher Detailschärfe.

Diagnostik der paracoronalen Aufnahmeebene

Zur Ermittlung der paracoronalen Schnittebene und zur Platzierung der Schnittfolge ist eine transversale Übersichtsaufnahme in Höhe des Caput mandibulae erforderlich (Abb. 20). Die Höhe der Schnittebenen wird zwischen forderem und hinterem Rand des Condylus ermittelt. Die Schnittfolge mit 15 Aufnahmen verläuft von anterior nach posterior entlang der parasagittalen Linie, die durch den Corpus- den Ramus- und das Caput mandibulae zieht.

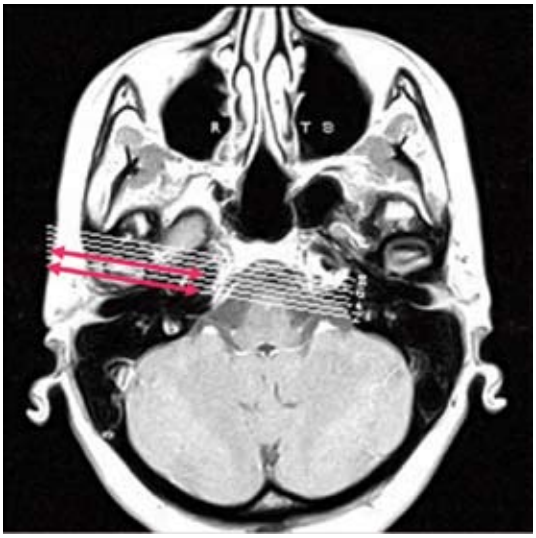

Abb. 20: Transversale Übersichtsaufnahme zur Bestimmung der paracoronalen Aufnahmeebene und dem Verlauf der Schnittfolge. (Weiße Linien)

In der paracoronalen wird die Neigung des Ramus zur Vertikalachse sichtbar. Am äußeren unteren Rand setzt der M. massetericus an. Entgegengesetzt am inneren Rand befindet sich der Ansatz de M. pterygoideus medialis. Dem aufsteigenden Ast folgend wird auf der Außenseite die Gelenkkapsel mit dem Ligamentum laterale sichtbar.

Auf der Innenseite bildet die nach median verlaufende knöcherne Begrenzung die Fovea pterygoidea. In dieser Gelenkgrube und am darüber liegenden Discus articularis setzt der für die Mundöffnung und Protrusionsbewegung verantwortliche Flügelmuskel, M. pterygoideus lateralis an. Weiter cranial folgend bildet der im Gelenkspalt liegende Discus articularis mit den Strukturen des Caput mandibulae und der Fossa mandibularis das Kiefergelenk (Abb. 21a+b).

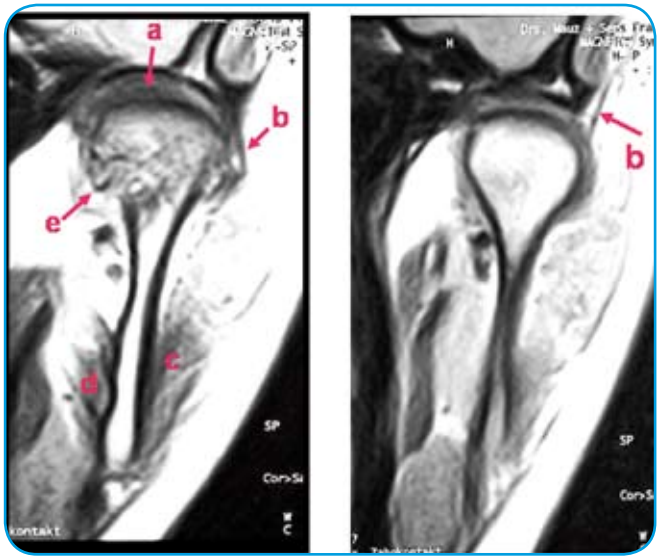

Abb. 21a Abb. 21b

Abb. 21a
Intaktes Kiefergelenk mit ventralem Anschnitt durch das Collum. Strukturen: physiologischer Gelenkspalt (a), Ligamentum lat. (b), M. Masset. (c) und M. pterygiod. med. (d) und Ansatz des M. pteryg. Lat. an das Collum(e).

Abb. 21b
Intaktes Kiefergelenk mit dorsalem Anschnitt durch das Collum. Der Ansatz des M. pteryg. lat. pars. sup. fehlt.

Die paracoronale Aufnahme eignet sich ganz besonders gut zur Beurteilung des Gelenkspaltes. Kompressionen des Gelenkspaltes, die z.B. nur im medianen Bereich liegen können, lassen sich gut diagnostizieren.

Ebenso sind laterale oder mediane Discusverlagerungen und Arthrosen des Kiefergelenkes deutlich abgebildet (Abb. 22 bis 24).

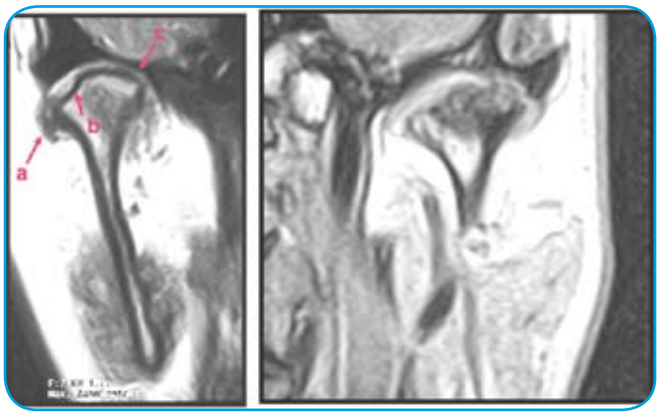

Abb. 22 Abb. 23

Abb. 22
39 jährige Patientin mit lateraler Discusverlagerung (a), Condylusarthrose mit Einbuchtung des seitlichen Caput condylae (b) und mediocranialer Condyluskompression (c).

Abb. 23
62 jähriger Patient mit fortgeschrittener Condylusarthrose, bei schmerzhafter Arthritis und Gelenkerguss.

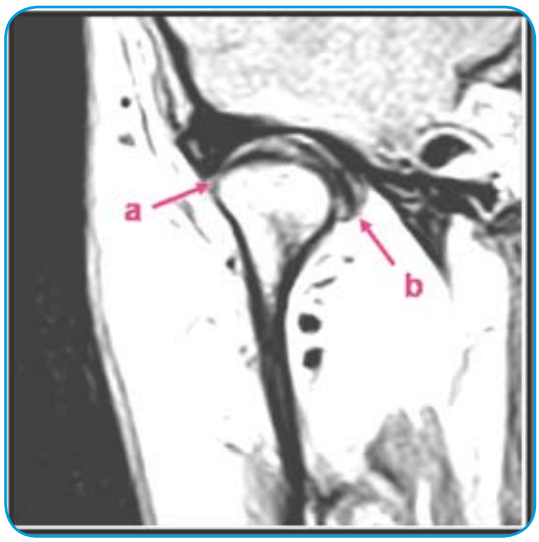

Abb. 24

Abb. 24
Patientin mit dorsomedialer Discusverlagerung. Dieser seltenere Befund ist häufig mit einer schmerzhaften Blockierung der Mundöffnung verbunden oder kann zu einer schnappenden Reposition des Discus führen. Bei totaler dorsomedialer Discusverlagerung ohne Reposition ist eine Discektomie indiziert. (a = laterale Kompression des Gelenkspaltes, b = Discus in dorsomediale Richtung verlagert)

Diagnostik der transversalen Aufnahmeebene

Die transversale Aufnahme verläuft in der Horizontalebene lateralwärts und von anterior nach posterior. Zur Bestimmung der horizontalen Schichten und zur Festlegung des Aufnahmeabschnittes dient eine parasagittale Schädelübersichtsaufnahme (Abb. 25).

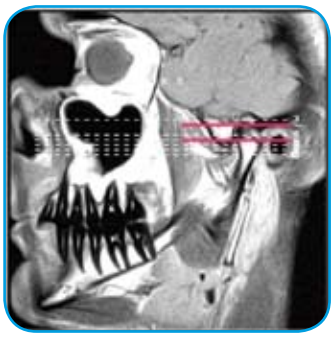

Abb. 25
Parasagittale zur Ermittlung der transversalen horizontalen Höhe der Schnittebene.

Der äußere Rand wird vom Jochbogen begrenzt. Nach median folgend umfasst der M. temporalis den Processus coronoideus. Daran anschließend zieht der M. pterygoideus lateralis in parasaggitaler Richtung und setzt mit seinem Pars superior am forderen Rand des Discus articularis an (Abb. 26 a). Zur Hälfte vom schattigen Discus bedeckt steht der hellere Condylus in dorsolateraler Richtung (Abb. 26 b). Hinter dem Kiefergelenk sind die äußeren Gehörgänge sichtbar. Von dorsolateral nach anterior median beschreiben sie den Verlauf zum Innenohr.

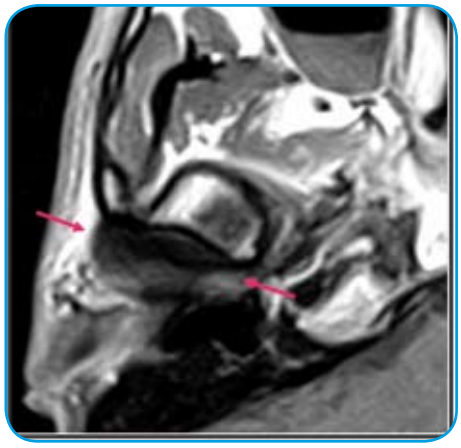

Abb. 26a: Transversale Aufnahme über Collum, nur der dunkle Discus ist sichtbar.

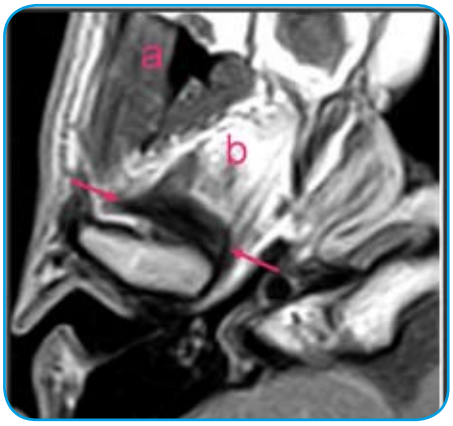

Abb. 26b:
Transversale Aufnahme weiter kaudal mit Schnitt durch das Collum. Das Pars anterior des Discus liegt gleichmäßig vor dem Collum. (Pfeile); a = M. temporalis, b = M. pterygoideus lateralis pars superior.

Die transversale MRT-Aufnahme gibt sehr deutlich die horizontale Neigung (zum Bennetwinkel hin) und die Form des Kiefergelenkköpfchens wieder. Perforationen oder Frakturen des Discus sind sicher zu diagnostizieren. Der vorliegende Fall zeigt einen perforierten und frakturierten Discus (Abb. 27).

Bei dem Vergleich mit den parasagittalen Aufnahmen mit leicht protrudierter mäßiger Mundöffnung und mit submaximaler Mundöffnung wird das pathologische Geschehen sichtbar.

An der Frakturlinie komm es zu einem Zusammenklappen der Frakturelemente. Klinisch ist ein deutliches Knackgeräusch zu vernehmen. Der Discus reponiert jedoch nicht, er fällt nur in sich zusammen (Abb. 28a und b).

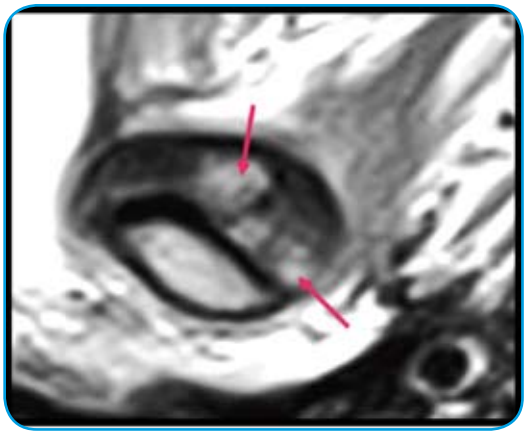

Abb. 27
Transversale Aufnahme. Der Discus ist in seiner Länge angeschnitten. Die helleren runden Bereiche weisen auf eine Kontinuitätstrennung der chondralen Strukturen. Der Condylus ist in seiner gesamten Form mit der knochenbegrenzenden Kompakta sichtbar. Der Discus liegt vollständig vor dem Collum und ist total nach anterior lateral verlagert.

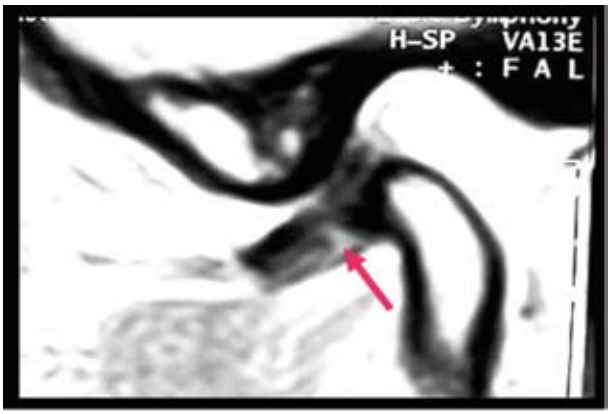

Abb. 28a

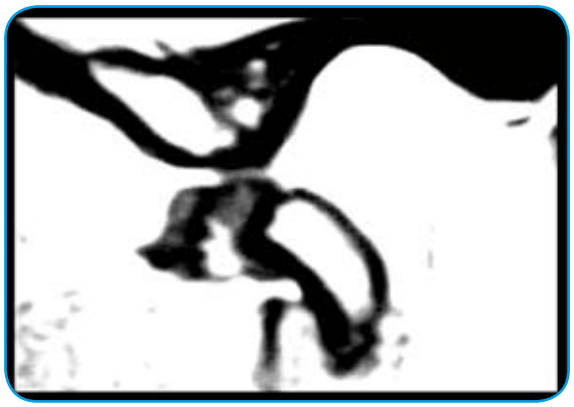

Abb. 28a-b
Parasag. Aufnahme der gleichen Patientin mit Bissregistrat I und II. Erst bei vollständiger Mundöffnung klappt der perforierte Discus zusammen und verursacht ein terminales Kiefergelenkknacken. Zu einer Reposition des total nach anterior verlagerten Discus kommt es jedoch nicht.

Grenzen des normalen und Anfänge des pathologischen Kiefergelenks

Neben der Tatsache das beidseitig angelegte Organe in den seltensten Fällen vollkommen seitensymmetrisch sind, zeigen sich bei der Form und Größe von Kiefergelenken multiple Normvarianten. Zusätzlich ist stets der radiologische Gelenkbefund mit dem Alter des Patienten zu korrelieren.

So sind beispielsweise die Kiefergelenke eines 75 Jahre alten Patienten subchondral sklerosiert und cranial gering abgeflacht. Es handelt sich jedoch eher um einen altersnormalen Befund. Ebenso cranial abgeflacht zeigen sich die Condylen eines 10 Jahre alten Kindes, wobei auch diese Veränderungen nicht als pathologisch gelten. Erst mit Abschluß der Dentition sind die Condylen vollends ausgeformt und zeigen das typische Bild einer homogenen Rundung.

Eine scharfe Abgrenzung von normalen zu pathologischen Gelenkbefunden ist trotz aller Objektivität nicht möglich. Es werden immer geringe Differenzen in der Deutung von MRT Aufnahmen des Kiefergelenkes bestehen, nicht nur zwischen Überweiser und Radiologe sondern auch zwischen Radiologen untereinander. Um Ordnung in diese Art Chaos zu bringen und einen weitgehend einheitlichen Bewertungsmaßstab zu gewährleisten, bieten sich internationale Klassifikationen an.

Als wesentliche Landmarke zur Beurteilung von Hart- und Weichgewebe des Kiefergelenkes hat sich die Einführung einer standardisierten Nomenklatur, des Internal Derangement5 etabliert. MR-tomographisch kann das Krankheitsbild der sogenannten `inneren Unaufgeräumtheit´ in sechs Stadien eingeteilt werden, wobei Stadium I und II die Frühphase, Stadium III die Intermediärphase und die Stadien VI - VI die Spätstadien der discocondylären Veränderungen beschreiben.

Internal Derangement

Stadium I

Reponible Discusluxation nach anterior oder posterior ohne Discusdeformierung

Stadium II

Reponible Discusluxation nach anterior oder posterior mit Discusdeformierung

Stadium III

Nicht reponible Discusluxation mit oder ohne Discusdeformierung, sehr weite (anteriore) Discusluxation, Discusadhäsion

Stadium IV

Deutliche Discusluxation oder osteophytäre Anbauten an Conylus oder Tuberculum, positives/negatives Remodeling

Stadium V

Discusabriß, Discusperforation, Discus- als auch Condylusdestruktion, ausgeprägte condyläre Dekonfiguration

Stadium VI

Teilweise Discusresorption, condyläre Destruktion, aseptische/avaskuläre Osteonekrose

Zur Beurteilung der Discus-/Condylusrelation hat sich zudem die Verwendung des Uhrzeigermodells bewährt. Entscheidend hierbei ist die Positionierung der Pars posterior in Bezug zum Scheitelpunkt der superioren Condyluscircumferenz.

Discus-/Condylusrelation

Regelrechte Discuslage

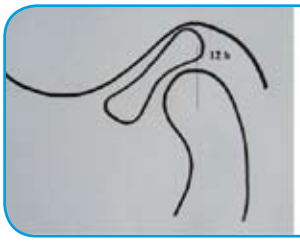

Positionierung der Pars posterior auf 12-11h

Grad I Discusluxation

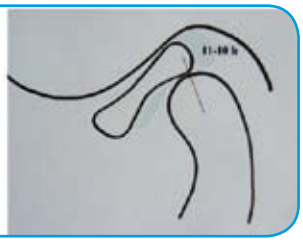

Positionierung der Pars posterior auf 10-9h partiell (mäßige anteriore Discusluxation) oder Pars anterior dorsal der höchsten Condyluscircumferenz

Grad II Discusluxation

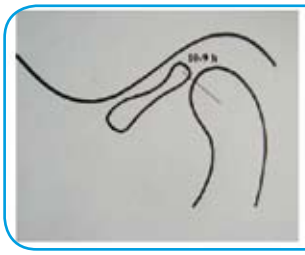

Positionierung der Pars posterior auf 9h oder tiefer

Grad III Discusluxation Total

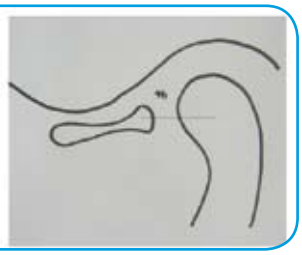

Kein Discus-Condylus-Kontakt

MRT-Wichtungen

Die Kernspintomographie macht sich die Elektromagnetischen Eigenschaften von Protonen zu Nutze. Das Bedeutet, dass alle mit Wasser oder Flüssigkeiten angereicherten Gewebe besser dargestellt werden, da in ihnen eine spezifische Protonen-Resonanz erzeugt werden kann.

Hohe magnetische Felder erzeugen in den Wasserstoffkernen, also in den Protonen eine gleichmäßige Ausrichtung, die auch als Spin bezeichnet wird. Durch zusätzliche Radioimpulse wird der Spin ausgelenkt, das heißt, der Spins wird in eine definierte Richtung verändert. Nach Weglassen der Radioimpulse schwenken die Atome wieder zurück in die Ausrichtung des Magnetfeldes.

Bei diesem Vorgang senden die Protonen schwache Radiowellen aus, die mit hochsensitiven Detektoren gemessen werden. Die rückläufigen gemessenen Resonanzradiowellen sind die Grundlage zur Berechnung von Computerimages. Unter Ausnutzung der Dichteverteilung der H2O Anteile ist diese Methode besonders zur Darstellung von Weich- und Knorpelgeweben geeignet.

Je nachdem zu welchem Zeitpunkt nach Abschalten der Radioimpulse die Resonanz gemessen wird, ergeben sich verschieden starke Resonanzen. Diese führen so zu ganz unterschiedlichen Bildern mit gewebespezifisch differierenden Grauwerten. Verschiebt man den Zeitabschnitt in dem ein bestimmtes Gewebe mit seiner Resonanz gemessen wird, so kann sich die Resonanz verstärken oder abschwächen. Jedes Gewebe hat so seinen optimalen Resonanzmesszeitpunkt nach Abschalten des Radiosignales.

Diese Eigenschaft kann genutzt werden um bestimmte Gewebe besonders gut darzustellen und sie von den umliegenden Geweben gut abzugrenzen. Man bezeichnet diese Einstellungsmöglichkeit der individuellen Gewebedarstellung als Gewichtung. Folgende Einstellungsmöglichkeiten werden für die Kiefergelenkdiagnostik verwendet:

- T1-gewichtete (T = Zeitpunkt nach Radioimpuls),
- T2-gewichtete und protonengewichtete MRT-Aufnahmen.

Zusätzlich gibt es noch die Möglichkeit der Einstellung in die fettsupprimierte (fettgesättigte) T2-Wichtung und Unterstützung aller Aufnahmen durch Kontrastmittel.

Die T1-gewichteten Aufnahmen dienen als Übersichtsaufnahmen (Abb. 29a). Sie geben die anatomischen Strukturen exakt wieder. Hierbei werden Flüssigkeiten und Knochen dunkler dargestellt. Das Gehirn mit Gehirnliquor hat einen dunkelgrauen Wert. Der Kiefergelenkknochen erscheint fast schwarz. Der Discus ist etwas dunkler dargestellt als das Gehirn. Die Muskulatur hat einen mittleren Grauwert.

Die T2-gewichtete Aufnahmen dienen speziell zum Nachweis von Infektionen, Ödemen und Gelenkergüssen. Flüssigkeiten werden hier sehr hell dargestellt. Der Discus ist ‚wie der Knochen sehr dunkel und erlaubt keine gute Lagebeschreibung (Abb. 29b). T2-gewichtete Aufnahmen sind sehr leicht daran zu erkennen, dass die Gehirnwindungen deutlich sichtbar sind.

Die protonengewichteten Aufnahmen liegen in der Darstellung zwischen T1 und T2. Flüssigkeiten werden ähnlich wie die Muskulatur in einem mittleren Grauwert abgebildet (Abb. 29c). Der Discus setzt sich hiervon deutlich mit dunklerer Zeichnung ab. Diese Aufnahmen sind besonders gut zur Differenzierung von chondralen Strukturen, wie dem Discus articularis geeignet. Die Protonengewichtung ist deshalb für die Diagnostik des Kiefergelenkes die wichtigste MRT-Einstellungsart.

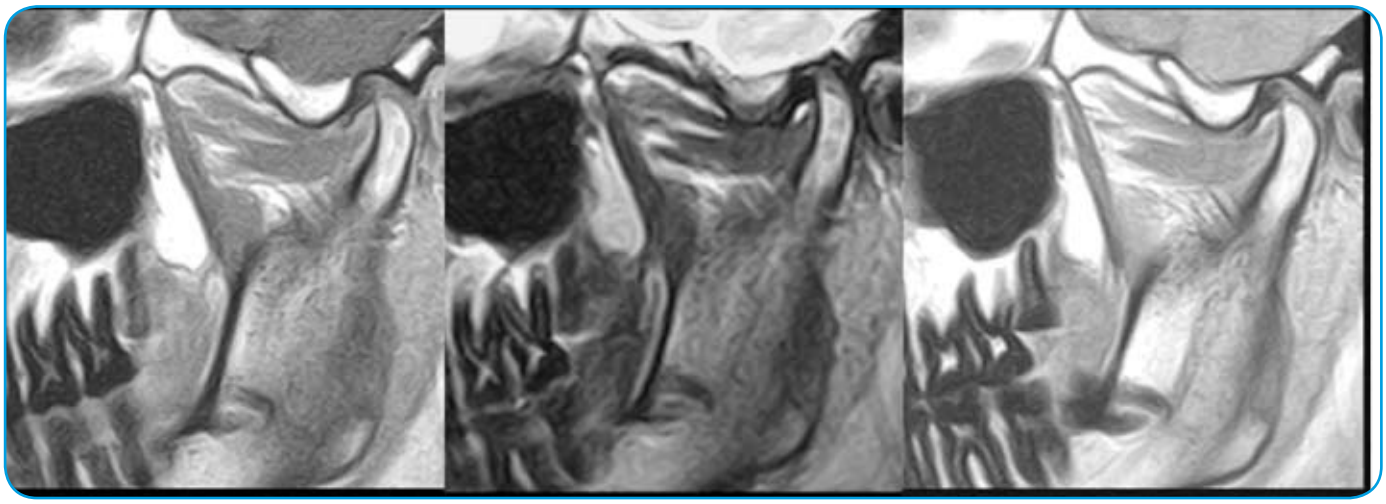

Abb. 29a Abb. 29b Abb. 29c

Abb 29 a-c: Vergleichende parasagittale Aufnahmen einer Patientin mit unterschiedlicher Aufnahmeeinstellung in T1-Wichtung
Abb. 29 a: T2-Wichtung
Abb. 29b: und der den Discus am besten darstellenden Protonenwichtung.

Die fettsupprimierten T2-Aufnahmen stellen Flüssigkeiten und das Gehirn besonders hell dar, während alle anderen Gewebe sehr dunkel erscheinen. Ergüsse werden sehr deutlich und sehr hell dargestellt. Das Kiefergelenk umgebende arteriovenöse Geflecht wird sichtbar (Abb. 30a und b).

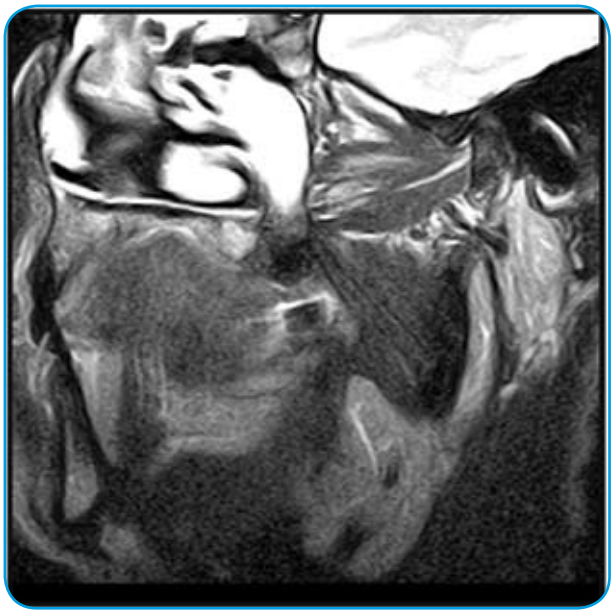

Abb. 30a
Fettsupprimierte. T2 gewichtete Aufnahme des rechten Kiefergelenkes ohne Gelenkerguss.

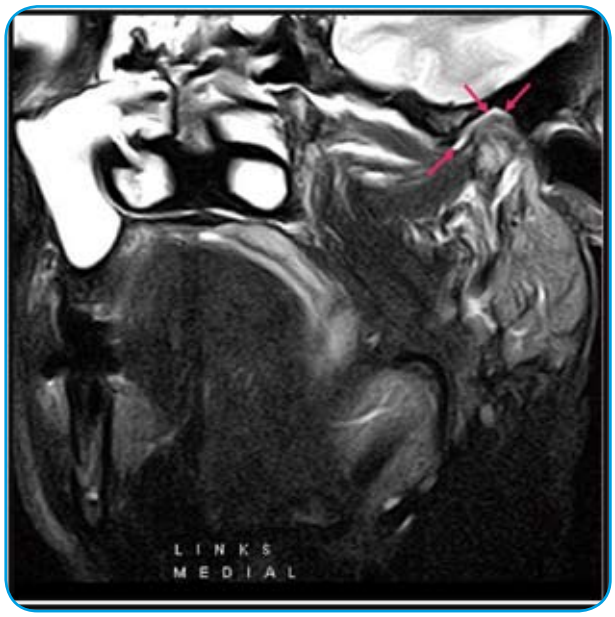

Abb. 30b
Fettsupprimierte T2 Aufnahme des linken Kiefergelenkes beim gleichen Patienten. Dieses Kiefergelenk weist eine fortgeschrittene Arthrose, eine Arthritis des Stratum superius mit synovialem Gelenkerguss über dem Collum. Schmerzen mit starken Reibgeräuschen veranlassten den Patienten einen Facharzt zu konsultieren.

Kontrastmittel unterstützte Aufnahmen werden durch Infusion von Substanzen mit paramagnetischen Eigenschaften erreicht. Magnefist ist eine solche Substanz. Sie besteht aus einem Gadolinum-DTPA-Komplex und führt nach Infusion zu einer Steigerung der Resonanz bei den schneller und besser durchbluteten Geweben. Schlecht durchblutete Gewebe erscheinen dunkler. Hierdurch wird eine bessere Abgrenzung der synovi-

alen Gelenkspaltflüssigkeit mit dem Knorpelgewebe des Discus erreicht. Der Discus ist in seiner Abgrenzung viel deutlicher zu erkennen als bei einer Aufnahme ohne Kontrastmittelanreicherung (Abb. 31a und b).

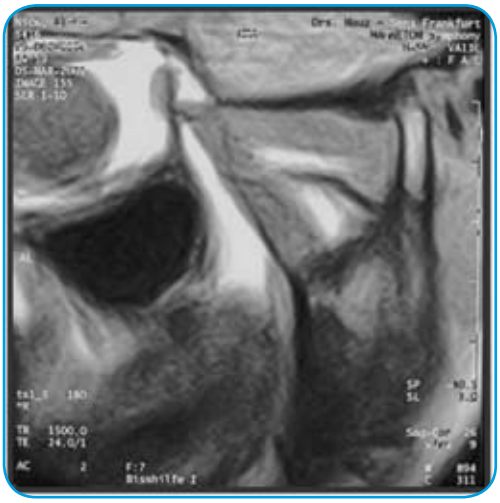

Abb. 31a
Parasagittale Aufnahme ohne Kontrastmittel, die Abgrenzung des Discus von der Gelenkbahn und vom Condylus ist kaum zu erkennen.

Abb. 31b
Parasagittale Aufnahme bei vorgeschobenem Unterkiefer mit Kontrastmittelverstärkung. Das interstitielle Gewebe wird durch die Gadolinumanreicherung mit hoher Resonanz fast weiß dargestellt. Discus und Condylus heben sich hervorragend ab. Die arthrotische Deformation des Collum und das Fehlen des Stratum Inferior, bei totaler Discusverlagerung mit Reposition in Biss II sind zu diagnostizieren.

Befunderhebung in drei Raumebenen

Erst durch die Darstellung aller drei Raumebenen (Abb. 32a bis d) erhält der Facharzt eine genaue Beschreibung der pathologischen Befunde und kann eine craniale, laterale, mediale oder dorsale Gelenkkompression oder Discusverlagerung sowie arthrotische Prozesse richtig lokalisieren und seine therapeutischen Maßnahmen entsprechend abstimmen. „Fehlt dem versierten Kieferorthopäden diese Information, so weiß er nicht, ob er mit seiner kieferorthopädischen Therapie im Hyde-Park spazieren geht oder sich auf einem Minenfeld bewegt. Es ist sicherlich immer von Vorteil, zu wissen in welchem anatomischen Umfeld eine kieferorthopädische Behandlung erfolgt. Zumindest beugt es eventuellen bösen Überraschungen vor."

Abb. 32a-d: Vergleich Parasagittale, paracoronale und transversale Aufnahme bei anterior/lateraler Discusverlagerung

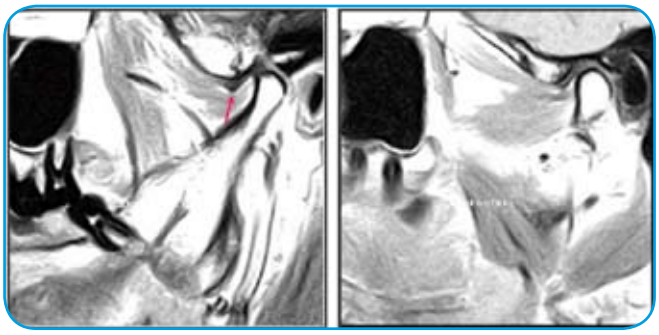

Abb. 32a
Im lat. parasag. Anschnitt liegt der vorderer Rand des Discus weit vor dem Tuberculum Articulare und vor dem Collum.

Abb. 32b
Im medianen parasagittalen Anschnitt liegt der Discus jetzt auf dem Collum

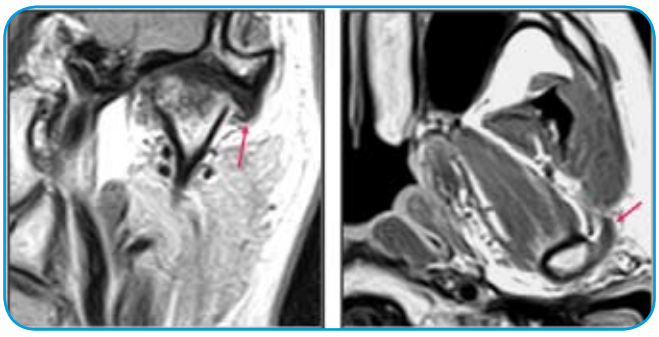

Abb. 32c
In der parasagittalen Aufnahme liegt der Discus weit nach lateral verschoben.

Abb. 32d
Transversale Horizontalaufnahme zeigt den Anschnitt des Dis- weit lateral vom Collum entfernt

MRT-Diagnostik des Respirationstrakts

Der offensichtliche Zusammenhang zwischen Kieferfehlentwicklung und Störung der Atemwege kann durch ergänzende Sequenzen erfasst werden. Die transversale/axiale Aufnahme hat hierbei den größten Stellenwert, da sie in sehr eindrucksvoller Weise die Einengung des Atemlumens metrisch reproduzierbar belegt und in Quadratmillimeter ausgemessen werden kann.

Zusätzliche Aufnahmen in der sagittalen und coronalen Ebene untermauern die pathologischen Befunde und können im Falle einer operativen Entfernung des hyperplastischen Gewebes.

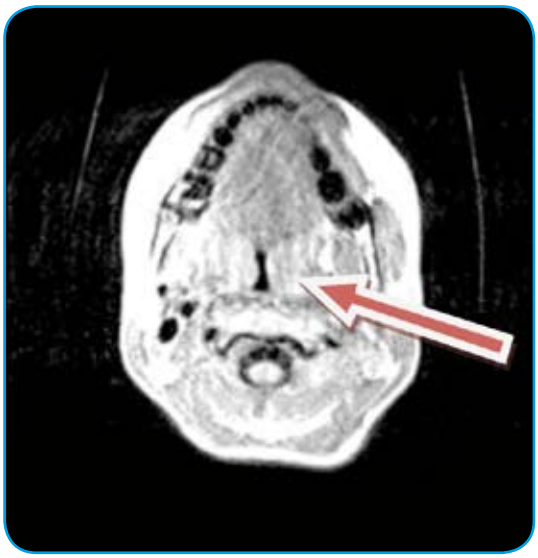

Abb. 33
Transversale / axiale Schnittebene in T1-Wichtung. Erhebliche Einengung des Isthmus faucium durch hyperplastische Gaumenmandeln (Isthmus tonsillaris nach Polzar).

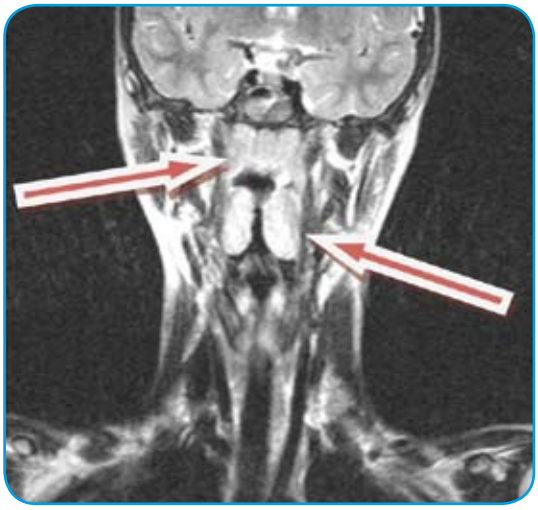

Abb. 34
Coronale Schnittebenen in T2-Wichtung. Analog zu Abb. 33 (gleicher Patient) hyperplastischer lymphatischer Waldeyer'scher Rachenring mit cranial gelegener Rachenmandel und dreifacher Furchung sowie caudal rechts/links gelegenen Gaumenmandeln im Sinne von kissing tonsils.

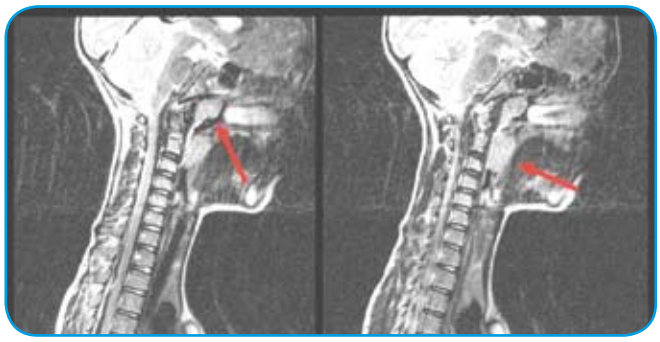

Abb. 35
Sagittale Schnittebene in T2-Wichtung. Auch hier stellt sich die subtotale Obstruktion der Atemwege durch die lymphatischen Hyperplasien im Epi- und Mesopharynx dar.

Erweiterte Kiefergelenk-MRT mit CMD-Modul

Die direkte Rückkopplung condylärer Fehlstellungen auf die HWS und hierbei entstehender Verspannungssymptome und Schmerzsyndromen beruht unter anderem auf der ausgesprochen hohen Rezeptordichte der Gelenkkapseln von HWK 1-3. Vegetative Beeinflussungen sowie die Beteiligung von Meningen, Augen, Gehör und Gleichgewicht zeigen sich unter anderem aufgrund einer Konvergenz von bspw. afferenten Trigeminusfasern und Afferenzen aus den oberen drei Cervicalnerven sowie Verbindungen der cervicalen Hinterwurzeln zum cochleären Kerngebiet. Die sogenannte craniomandibuläre Dysfunktion lässt sich MR-tomographisch als cervicomandibuläre Fehlstellung in jeder suffizient durchgeführten Kiefergelenk-MRT untermauern. Hierzu wird das Winkelmaß einer Linie entlang der hinteren Anteile beider aufsteigender Kieferäste sowie einer Linie entlang der Hinterkannte von HWK 1, 2 und 3 bemessen, siehe Abb. 36

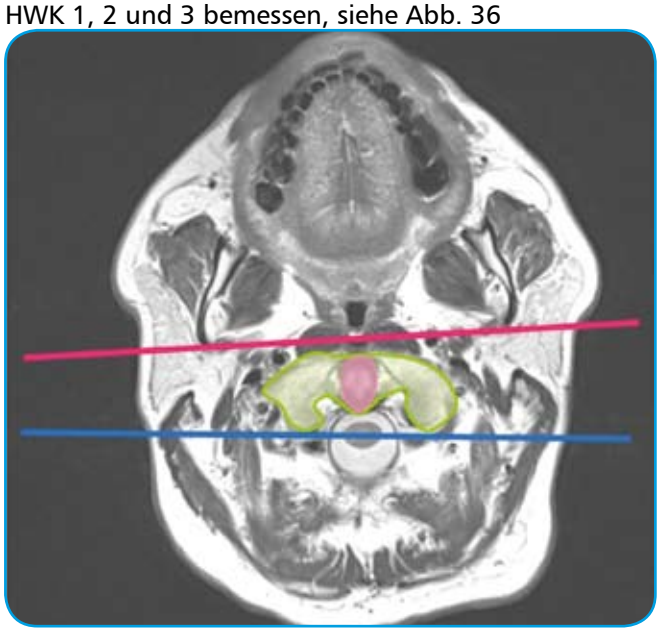

Abb. 36
Axiale Schnittebene in T-Wichtung. Darstellung der Fehl-Rotations-

ebene (blau) von HWK 1 (gelb) nach links. Unterkiefer-Stellungsebene (rot). Da die initiale Kopf-Rotationsbewegung in den obersten beiden Halswirbel (Atlas/Axis) im Segment HWK 1/2 beginnt und mit einer maximalen Rotation von 20-25° endet, wird klar, das bei einer Fehlrotation von HWK 2 um ca. 8° schon ein Großteil der Bewegung des unteren Kopfgelenks aufgebraucht wurde. Nur muss zwangsläufig die untere HWS für den restlichen Rotationsumfang aufkommen. Es zeigen sich schnell Überlastungszeichen oder die seitliche Kopfrotation ist bei dem Patienten eingeschränkt.

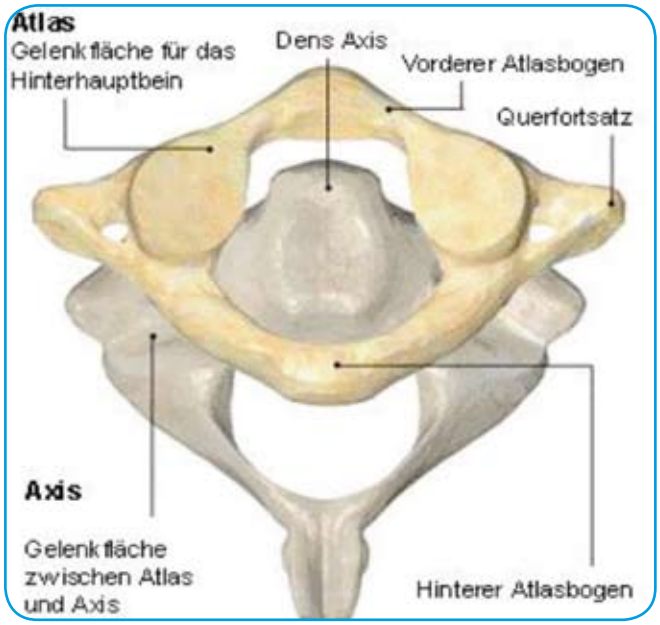

Abb. 37: Illustration der Artikulation des ersten Halswirbelkörpers Atlas, gelb (HWK 1) und des zweiten Halswirbelkörpers Axis, grau (HWK 2). *Mit freundlicher Genehmigung der Humboldt-Universität Berlin, Lars Janshen)*

MRT oder anatomische Lehrzeichnung ?

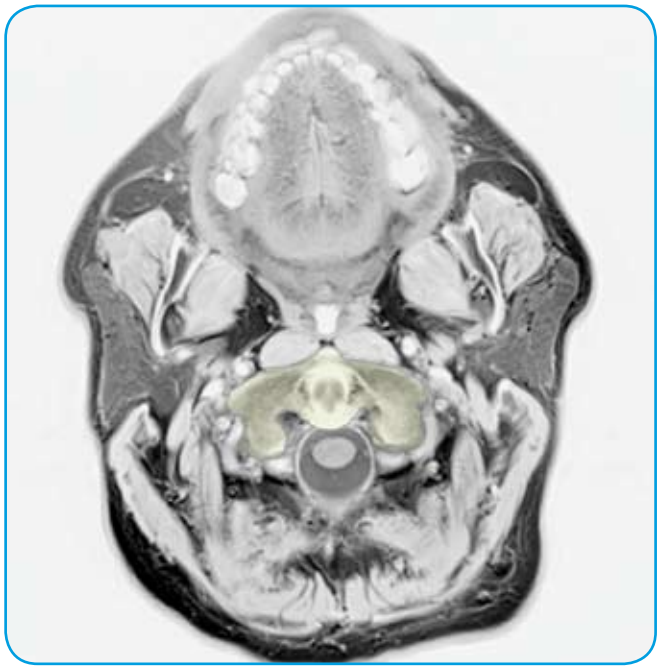

Abb. 37: Inversionsmodus einer ultrahochaufgelösten 3-Tesla-MRT-Aufnahme in axialer Schnittebene und T-Wichtung. Aufgrund der Ähnlichkeit zu anatomischen Schnitt-Präparaten erleichtert diese Art der Darstellung eine deutlich bessere begriffliche Zuordnung der anatomischen Strukturen.

Schluss

Pathologische Prozesse des Kiefergelenkes können nur durch systematisches Vorgehen, bei der Anfertigung von MRT-Aufnahmen in allen drei Raumebenen, vollständig erfasst und erkannt werden. MRT-Aufnahmen sind wichtiger Bestandteil zur Einschätzung chronischer, pathologischer Erkrankungen des Kiefergelenkes und gewinnen durch die zunehmende KFO-Behandlung von erwachsenen Patienten sowohl aus forensischer als auch aus therapeutischer Sicht an Bedeutung.

MRT-Aufnahmen erlauben eine sichere Diagnostik der Myoarthropathien des Kiefergelenkes und ermöglichen eine umso bessere Abstimmung des Therapeutischen Konzeptes. Die erweiterte Diagnostik der MRT ermöglicht eine craniomandibuläre Beurteilung der Halswirbelkörper, sowie deren Bandscheiben.

Die Beurteilung der Nasopharyngealen Atemwege und der Tonsillen weist auf einen weiteren interdisziplinären Aspekt der MRT-Diagnostik für die kieferorthopädische Befunderhebung hin und sollte im Zusammenhang mit Fehlentwicklungen des Oberkiefers noch größere Beachtung erfahren.

Schrifttum

1.
Buhmann A, Lotzmann U: Funktionsdiagnostik und Therapieprinzipien, Thieme Verlag, Stuttgart, 2000.

2.
Düker J: Kiefergelenkerkrankungen 432-464. Röntgendiagnostik mit der Panoramaschichtaufnahme, Hüthig Buch Verlag, Heidelberg, 1992

3.
Polzar G, Toll D E, Sens M: MRT-Diagnostik des Kiefergelenkes, Selbstverlag, DGKFO-Freiburg, 2004

4.
Schächner H: Die Darstellung des Kiefergelenkes mit Hilfe der Magnetischen Resonanz-Tomographie unter besonderer Berücksichtigung der Discus articularis, Zahnmed. Diss. Freiburg, 1988

5.
Vogl, Th. J. Eberhard D.: MR-Tomographie Temporomandibulargelenk Thieme Verl. 1993

MRI-Diagnostics of the temporo mandibulrar joint Systematics, didactics, pathology Innovations

Summary

Systematics in MRI- Diagnostics can describe the pathology of the temporo- mandibular joint and will help to discover the anatomical structures and diseases in 3-dimensional view. MR-Images give important information to evaluate cranical pathologic disorders of orthofunctions.

Meanwhile for the increasing treatment of adult patients it will be an important matter to forensic aspects and to treatment planning to get all MRI-informations of the temporo mandibular system. Advanced findings of respiratory pathology and disorders of the cervical spine can be made by using 3 Tesla-MRI and specialized sequence-protocolls.

Danksagung

Dem Kollegen Dr. med. Markus Sens, danken wir ganz besonders für die Bereitstellung einiger hier veröffentlichter magnetresonanztomographischer Aufnahmen.

Die Autoren

vis. Prof. Dr. Gerhard Polzar, Büdingen, *Jahrgang 1959 1979 Abitur, 1979-83 Besuch der Staatlichen Zeichenakademie Hanau, 1982 Diamantpraktikum, 1983-84 Studium Psychologie und naturwissenschaftlichen Philosophie, 1984 Ausbildung zum Yogalehrer, 1984 Ausbildung zum Autogenen Training nach Dr. Hammer, 1984-89 Studium der ZHK in Giessen, 1990-93 Weiterbildung KFO u.a. AfZ in Karlsruhe, 1994 Niederlassung in eigener KFO-Praxis in Büdingen, 1999 Gründungsmitglied und Vorstand des sozial tätigen ZAB e.V. Büdingen, LZKH Tätigkeitsschwerpunkt für Funktionsdiagnostik und Therapie, 1999-06 Organisation und Leitung der Jahresfortbildungsveranstaltungen des zahnärztlichen Fördervereins Altkreis Büdingen ZAB e.V.*
Publikationen: Zahlreiche internationale Veröffentlichungen u. Referententätigkeit mit kieferorthopädischen Themen: in Paris, Costa Rica, Thailand, Schweiz, Österreich, Spanien und Deutschland. Kieferorthopädischer Referent zur Postgraduierten-Weiterbildung in Khon-Kaen Thailand, Sevilla Spanien und der Universität Frankfurt.

Dr. Dominic Weber, Frankfurt am Main, *Jahrgang 1976, Studium Humanmedizin Johann-Wolfgang-Goethe Uni Frankfurt/Main, Tätigkeitsschwerpunkte: Seit 1999 Untersuchung des KG mittels MRT im Institut für Interventionelle und diagnostische Radiologie der Uni Frankfurt, Prof. Dr. Th. J. Vogl. 2001 Promotionsarbeit in Zusammenarbeit mit der Abteilung für Prothetik der Universitätszahnklinik Frankfurt über das Thema: Hochauflösende Magnetresonanztomographie des Temporormandibulargelenkes, Korrelation MR-morphologischer Parameter mit klinischen Daten, Funktionsparameter. Seit 2003 in der Radiologischen Gemeinschaftspraxis Adickesallee, Frankfurt. Dr. R. Asmar und Kollegen. Abteilung für HNO- und Dentale Diagnostik mit dem Tätigkeitsfeld Schnittbilddiagnostik. Schwerpunkt: Dentale Computertomographie, Implantologische Planung und Kiefergelenksdiagnostik mittels CT und MRT. Im November 2004 Tagungsbestpreis, verliehen von der Arbeitsgemeinschaft für Funktionsdiagnostik und Therapie AFDT für die experimentelle Pilotstudie: Ist der M. pterygoideus lateralis palpabel. Neben der Mitgliedschaft im Qualitätskreis Cranio-Mandibulo-Faciale-Dysfunktion Heidelberg und im Qualitätszirkel Kiefergelenksdiagnostik und Therapie Bad Soden i.T. Gründungsmitglied des Dentalforums Rhein-Main*