

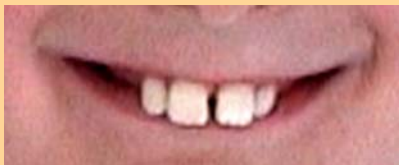MAPO

Myofunktioneller Aktivator induziert Wachstum durch Zungenstimulans

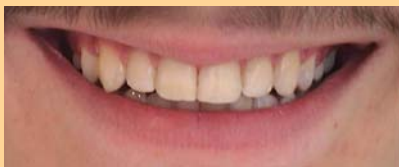Dr. Gerhard Polzar, Büdingen

Einleitung: Bei dem funktionsstimulierenden Gerätedetail handelt es sich um eine bewegliche Perle, die palatinal in Höhe zwischen den ersten und zweiten Milchmolaren oder Prämolaren in einen skelettierten Aktivator eingebracht wird. Die Perle wird in einen von dorsal nach ventral verlaufenden Zungenbügel positioniert. Der nach ventral geschlossene Zungenbügel sollte die distale Grenzlinie der ersten Milchmolaren oder Prämolaren nicht überschreiten. Die dorsale Begrenzung des Zungenbügels ist im Bereich der ersten bleibenden Molaren. Die Oberfläche der Perle ist uneben und leicht angeraut, um eine bessere Stimulation der Zunge zu erreichen.

M - myofunktionell
A - Aktivator
P - Perle
O - offen



Vorher / Nachher Vergleich



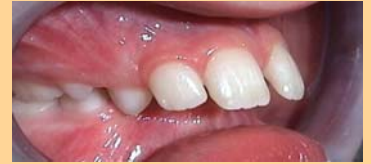MAPO Seitenansicht

Mit dem Aktivator, wird der Unterkiefer vor verlagert und die Neigung der Oberkiefer-Front korrigiert. Die seitliche Bissöffnung ist ein Zeichen für gute Mitarbeit.

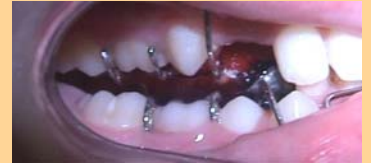

MAPO Fontansicht

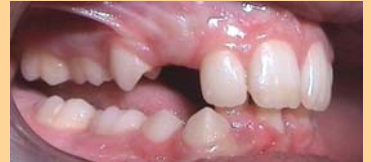Anfang; sagittale Stufe 16 mm



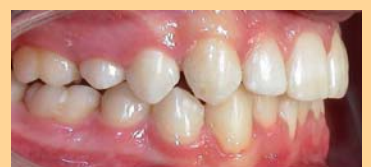MAPO in Situ



Behandlungserfolg nach 15 Mon.
sagittale Stufe 2 mm

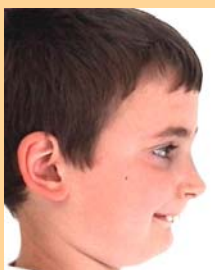

Ergebnis nach aktiver Behandlung

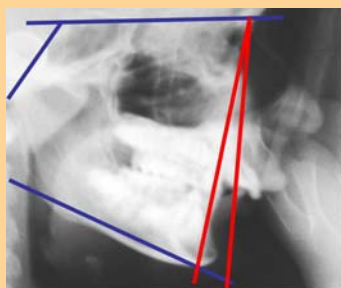


FRS / Profilvergleich:

Anfang



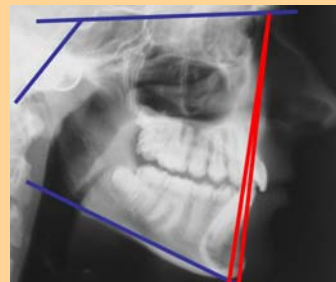
FRS



ANB = 5°

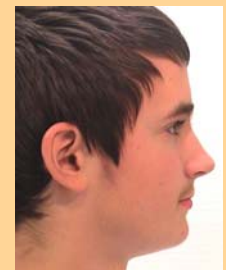
FRS

Maßstab ca. 80% zu linkem FRS



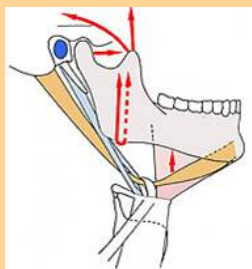
ANB = 1°

Vergleich nach 4 Jahren



Anatomie:

M. Mylohyoideus (Kieferzungenbeinmuskel):
Er entspringt von der Innenseite des Unterkieferkörpers. Die Fasern beider Seiten vereinen sich in einem median sagittalen Bindegewebsstreifen (Raphe mandibularis), der (innen am Kiefer) und am Zungenbein befestigt ist. Er ist ein dünner, platter Muskel. Beide Muskeln zusammen bilden den eigentlichen Mundboden und werden daher gemeinsam auch als Zwerchfell des Mundes (Diaphragma oris) bezeichnet.



Lage: Der rechte und linke M. mylohyoideus sind über die bindegewebige Raphe mylohyoidea zu einer Muskelplatte vereinigt, die den Mundboden bildet und Diaphragma oris genannt wird.
Funktion: Bei fixiertem Os hyoideum dient er als Kieferöffner (er senkt die Mandibula). Außerdem hebt er das Os hyoideum und spannt den Mundboden.
Besonderheit: Er bildet den Hauptanteil des Mundbodens.

Quelle: Mit freundlicher Genehmigung und Unterstützung der anatomischen Abteilung der Universität Düsseldorf, Leiter Hr. Professor Dr. J. K. Mai

Ergebnisse: Durch die ventrale Position des Unterkiefers beim Tragen eines funktionskieferorthopädischen Gerätes und gleichzeitiger dorso-kraniale Zungenstimulans kommt es zu einer zusätzlichen Aktivierung der orofazialen Muskulatur. Die Mundbodenmuskulatur: M. mylohyoideus, M. digastricus, M. geniohyoideus werden stärker aktiviert. Dadurch entsteht eine Zugkraft auf die Mandibula. Knochenwachstum und Osteoblastenaktivierung wird durch die entstehende Zugkraft induziert.