Moderne 3D-Röntgentechnologie in der Medizin und Zahnmedizin

Ein Interview
von Rainer Munker mit Prof. Dr. Gerhard Polzar KKU

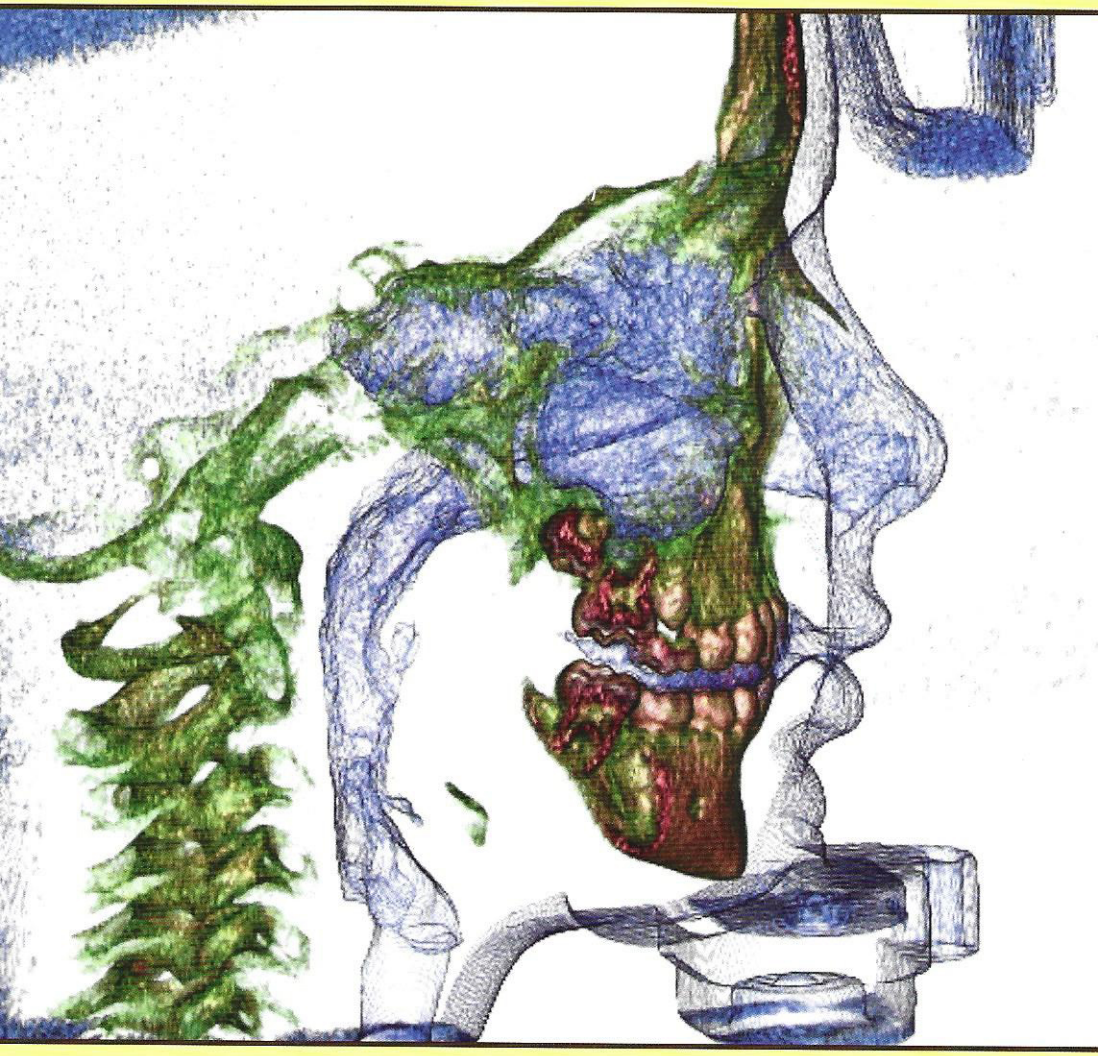

Sonderdruck aus Ausgabe 02/2015 und 01/2016
des NOBLE Magazin Main-Kinzig-Kreis.

Rainer Munker

Moderne 3D-Röntgentechnologie in der Medizin und Zahnmedizin

Prof. Dr. Gerhard Polzar (KKU)

Ein Interview von Rainer Munker mit Prof. Dr. Gerhard Polzar KKU

24.3.2016

RM: Sehr geehrter Hr. Prof. Dr. Gerhard Polzar Sie hatten ja schon einige interessante Artikel in unserem Magazin veröffentlicht. Das letzte mal, als ich in Ihrer Praxis war und über Schmerzen in der linken Wange klagte, hatten Sie ein ganz besonderes Röntgenbild gemacht, um festzustellen, woher meine Schmerzen kamen.

GP: Ja das stimmt! Unsere Praxis verfügt über ein DVT, was so viel heißt wie Digitale Volumen Tomographie.

RM: Was ist der Unterschied von solch einem Gerät zu den herkömmlichen Röntgenaufnahmen?

GP: Mit den herkömmlichen Aufnahmen einer Zahnarztpraxis können nur zweidimensionale Durchleuchtungen gemacht werden. Dadurch entstehen durch die Überlagerungen viele Artefakte, oder es werden wichtige Details einfach unsichtbar. Man kann nie ganz genau bestimmen, wo der zu befundende Teil sich gerade befindet.

RM: Das heißt, mit den herkömmlichen Röntgenaufnahmen kann man gar nicht bestimmen, wo man gerade ist.

GP: Ja, es wird mitunter sehr schwierig, die Lage eines Befundes oder eines Implantates genau zu bestimmen. In Ihrem Fall konnten wir feststellen, dass die Schmerzen eben nicht vom Zahn ausgingen, sondern von einer Flüssigkeitsansammlung in der Kieferhöhle stammten. Diese werden Epulitiden oder Mukozelen genannt und treten häufiger auf. Das Sekret der Kieferhöhle sammelt sich unter der obersten Hautschicht und kann durch ein Nießen zerplatzen. Es kommt dann plötzlich zu einer Entleerung durch die Nase, wie bei einem Schnupfen und das ist völlig harmlos. Ich selbst hatte mal so eine

Mukozele und sie ist mir nach einem Tauchgang durch den Druckunterschied direkt noch an der Wasseroberfläche geplatzt. Da hätten selbst vier Taschentücher nicht gereicht. Aber wie gesagt, eine völlig harmlose Sache. Manchmal kommen solche Flüssigkeitsansammlungen in der Kieferhöhle auch von einem erkrankten Zahn und da ist dann wirklich Eile geboten, um diesen Zahn zu retten.

RM: Aber was ist nun genau der Unterschied zu dem herkömmlichen Röntgen?

GP: Herkömmliche Röntgenaufnahmen sind zweidimensionale Abbildungen von dreidimensionalen Körpern. Die DVT-Aufnahmen sind echte 3D-Aufnahmen. So hat man eine viel bessere Orientierung und kann sich in der Anatomie ganz genau zurechtfinden.

Gerade beim dem Setzen von Implantaten ist es enorm wichtig, dass man sich dreidimensional orientieren kann. Ich habe bisher kaum Implantate gesehen, die anatomisch ganz korrekt gesetzt wurden. Leider nutzen immer noch zu wenige Implantologen die Vorteile der 3D-Röntgentechniken. Um ein Implantat mit 100%iger Sicherheit ganz genau setzen zu können, und sich nicht nur auf die eigene Tagesform zu verlassen, braucht man mittels 3D Röntgen hergestellte Bohrschablonen, die sowohl den Anbohrpunkt, als auch die Achsenrichtung des Bohrloches ganz genau vorgeben. Auch kann damit verhindert werden, dass das Bohrloch zu tief gesetzt wird und somit in der Kieferhöhle oder in einem Nerven landet. Ich selbst halte Implantat Bohrschablonen für eine absolute Notwendigkeit um dem Patienten ein sicheres und planvolles Vorgehen garantieren zu können.

RM: Heißt dass, die meisten Implantate werden schief im Knochen eingesetzt?

GP: Ja, leider ist das nach meiner Erfahrung der Fall. Dies kann dann auch zu Schmerzen, Absackungen, Perforationen und letztendlich zum Verlust der implantatgetragenen Prothetik führen. Ein guter Freund von mir hatte sich bei einem renommierten Implantologen eine komplett implantatgetragene Prothetik einsetzen lassen. Nach zwei Jahren klagte er über Schmerzen auf der linken Seite und dass sein Biss nicht mehr so richtig stimmt. Im DVT sieht man (Abb 1, hier grün dargestellt) schon als Laie, dass die Implantate nicht orthoaxial (= nicht gerade) eingeschraubt wurden. Das untere Ende des Implantates ragte sogar aus dem Knochen heraus! (Abb 2).

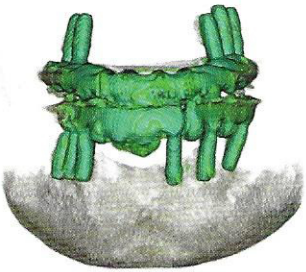

Abb 1: Ober- und Unterkieferprothetik auf Implantatpfosten.

Abb 2: Ansicht auf den hinteren Unterkieferkamm. Das letzte Implantat ragt deutlich aus dem Knochen heraus.

RM: Aber Implantate gibt es doch schon sehr lange, und das neue Röntgenverfahren mit DVT erst seit ein paar Jahren? Wie hat man sich dann früher beholfen?

GP: Wenn man sich nicht ganz auf seine Erfahrung verlassen wollte, so war es notwendig ein CT (Computertomogramm) herstellen zu lassen (Abb 3). Der

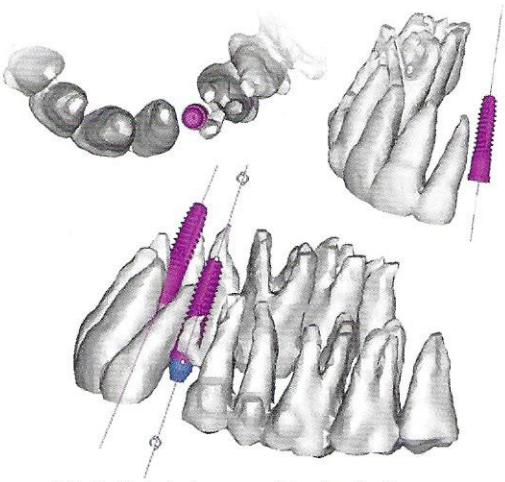

Abb 3: CT-Aufnahme zur virtuellen Bestimmung der Implantatgröße und Position.

Nachteil des CTs ist jedoch, dass hier in vielen kleinen Schichten über eine längere Zeit hinweg durchgehend geröntgt wird und die Zwischenräume jeder Einzelaufnahme dann erst errechnet werden müssen. Dabei ist der Patient einer wesentlich höheren Strahlenbelastung ausgesetzt, als bei einem DVT, welches aus z.B. 160-520 Einzelbildern im Kegelstrahl, einer 3D-Basis, zusammengesetzt wird. Zu Beginn dieser Technik wurde deshalb auch von Cone-Beam CT gesprochen. Im englischen Sprachraum sagt man auch heute noch CBCT statt DVT.

RM: Was heißt denn hier viele Strahlen? Wie muss ich das verstehen?

GP: Ein CT hat im Vergleich zum DVT eine viel höhere Strahlenbelastung, fünfmal bis zehnmal so viel und mehr. Bei einem modernen DVT werden nur dann Röntgenstrahlen emittiert, wenn das einzelne Bild „geschossen" wird. So entsteht bei dem von mir verwendeten WhiteFox Gerät eine maximale Strahlenköperbelastung (Äquivalentdosis) von 80-120 Mikrosievert (µSv) für eine große Kopfaufnahme. Kleine Aufnahmen liegen bei 40-60 µSv und große Aufnahmen speziell für Kinder im Low Dose Verfahren bei nur 17-22µSv (Abb 4). Bei einem CT entstehen hier Strahlenbelastungen von 300 µSv bis über



Abb 4: Vierjährige Patientin mit LowDose Verfahren geröntgt, zur Bestimmung der Tonsillen, der Atemwege und der nicht angelegten unteren Seitenzähne.

600 µSv bei neueren Geräten. Ältere CT´s verbrauchen für eine relativ unscharfe Schädelaufnahme sogar bis zu 1200 µSv.

Sv	1
mSv	1.000
µSv	1.000.000

RM: ...und ab wann sind dann die Strahlen gefährlich?

GP: Oh!, das ist hier ein heikles Thema! Generell sollte man beim Röntgen immer dem ALARA-Prinzip folgen (**A**s **L**ow **A**s **R**easonably **A**chievable). Das heißt, man sollte dem Patienten eine so gering als mögliche Strahlenbelastung aussetzen, wie man sie für seine medizinische Aussage braucht; auch wenn diese unterhalb schädlicher Grenzwerte liegt. Verwendet man aber eine viel zu geringe Strahlung, dann kann die ganze Aufnahme zu keiner medizinischen Aussage führen und die ausgesetzte Strahlenbelastung war dann wirklich nutzlos!

RM: Warum sind Röntgenstrahlen gefährlich?

GP: Röntgenstrahlen sind sehr kurzwellige elektromagnetische Strahlen. Auch Licht ist eine elektromagnetische Strahlung nur weil sie viel langwelliger ist, kann sie nicht durch das Gewebe oder durch einen Körper hindurch dringen und reflektiert dann. Das reflektierte Licht ergibt dann die Farbwirkung. Wird kein Licht reflektiert, dann ist der Gegenstand schwarz und nimmt die Energie des Lichtes auf. Deshalb sind schwarze Autos in der Sonne immer viel heißer als weiße.
Die Röntgenstrahlen sind jedoch „so klein" dass sie durch das Gewebe hindurch schlupfen können und die dahinterliegende Fotoplatte schwarz färben. Das hatte ein deutscher Forscher namens Wilhelm Conrad Röntgen 1895 in Würzburg entdeckt und dafür den Nobelpreis bekommen.

Harte Gewebe, wie Knochen, lassen die Strahlen weniger gut durch und führen so zu einer geringeren Schwärzung der Fotoplatte. So sehen dann die Knochen im Röntgenbild mit ihrem unbelichteten Teil heller aus als die Weichgewebe. Will man allerdings Weichgewebe untersuchen, dann muss man mit der Intensität der Strahlung herunter gehen. Man spricht dann von weichen Strahlen. Diese führen schon bei einer geringeren Gewebedichte zur Ablenkung im Gewebe. Hierdurch wird dann auch bei Weichgewebe, wie der Brust, ein Unterschied deutlich. Da die Energie dann auf ein mitunter sich häufiger teilendes Gewebe, als den Knochen oder Zähnen trifft, sind diese Strahlen für den Menschen viel gefährlicher als die sogenannten harten Strahlen (ab 90-110 kV).

So geht von einer Mammografie eine sehr viel größere Strahlenbelastung aus als beim zahnärztlichen Röntgen, bei dem die Gewebe, Zahnschmelz, Knochen oder Zahnbein sehr hart sind und dann auch härtere Strahlen zur Darstel-

lung im Röntgenbild erfordern. Die härteren Strahlen, die durch den Körper gehen, können das Gewebe weniger beschädigen, als die weicheren Strahlen welche im Körper hängen bleiben und durch das Abbremsen die Atome und Moleküle aus ihrer Bahn werfen können.

RM: Das hört sich ja ziemlich gefährlich an! Dabei wird doch gerade beim Zahnarzt so viel geröntgt! Wie hoch sind denn dann die Gefahren?

GP: Misst man die Äquivalentdosis (Gewebespezifische Summation der Körperdosis) so kommt man zu der Schlussfolgerung, dass beim Zahnarzt zwar am meisten geröntgt wird, aber die Strahlenbelastung insgesamt sehr gering ist, kaum mehr als 10% der gesamten durch die Medizin verursachten Strahlenbelastung wird durch den Zahnarzt verursacht.

RM: Was macht im schlimmsten Fall die Strahlung und wie hoch ist sie?

GP: Die Strahlen bringen das Gewebe durch Elektronenverschiebungen in den Atomen in einen höheren Energiezustand. Man nennt sie deshalb auch ionisierende Strahlungen. In diesem Zustand sind die Gewebe dann besonders änderungsfreudig. Im schlimmsten Fall könnte dann eine Krebszelle entstehen und sich ein Tumor bilden, oder das Erbgut könnte beschädigt werden. Deshalb sind beim Röntgen die Gonaden (Eierstöcke, Hoden) immer besonders zu schützen. Aber das passiert dann doch wohl erst bei höherer Strahleneinwirkung. Außerdem hat der Mensch einen Reparaturmechanismus, der diesen Strahlenschäden entgegen wirkt.

Der Mensch ist seit Jahrmillionen in der Natur einer Strahlenbelastung durch das Weltall, durch radioaktive Gase (Radon) und Stoffe aus der Erde ausgesetzt. Diese Strahlenbelastung liegt in Deutschland bei ca. 0,4- 18 Millisievert (mSv), das sind 400-18.000 Mikrosievert (µSv)!

Die durchschnittliche natürliche Strahlenbelastung in Deutschland liegt bei 2,1 mSv und die dazugehörige künstliche durch Umweltschäden und Röntgen bei nochmals ca. 2 mSv. Die Schwellendosis für eine akute direkte Strahlenbelastung liegt bei 250 mSv. Einer Einzeldosis ab 1000 mSv (1 Sv) führt zur Strahlenkrankheit mit Übelkeit, sie ist aber noch nicht tödlich. Bei 5 Sv stirbt dann jeder zweite innerhalb von einem Monat an der ionisierenden Strahlung. Der Grenzwert für beruflich exponierte Strahlenbelastungen, etwa bei Piloten oder Arbeitern im Kernkraftwerk liegt bei 20 mSv pro Jahr, das sind 20.000 Mikrosievert (µSv) zulässiger beruflich bedingter und erlaubter Strahlenbelastung.

Im Schwarzwald liegt die natürliche Strahlenbelastung bei über 18 mSv. Der Schwarzwald zählt zu einem Bereich mit der geringsten Krebsstatistik in Deutschland. Ein Brust-CT kann bis zu 10 mSv, also eine Fünfjahresdosis natürlicher Strahlung benötigen. Ein DVT

hat nur ein hundertstel der Strahlenbelastung wie ein CT des Brust-und Bauchraumes. Selbst in Ländern mit einer natürlichen jährlichen Strahlenbelastung von 100 mSv liegt die Krebsrate nicht höher als in den benachbarten Ländern. Die höchste natürliche Strahlenbelastung ist im persischen Ramsar mit 200 mSV pro Jahr und die Einwohner dort werden uralt, ganz ohne erhöhtes Krebsrisiko. Auch hier gibt es keine erhöhten Krebswerte, denn die Zellen haben sich anscheinend schon an die erhöhte Strahlung gewöhnt. Verlassen die Bewohner allerdings ihre Umgebung, so erkranken sie paradoxerweise viel häufiger an Krebs. Der stochastische Vergleich, eine Strahlenbelastung einfach herunter zu rechnen hinkt, denn er berücksichtigt weder den Reparaturmechanismus des Menschen gegen Strahlen, noch die schon 1994 in wissenschaftlichen Experimenten festgestellte „Strahlengewöhnung" dauerhaft Strahlen ausgesetzter Gewebe gegenüber höherer Einmalstrahlungen.

RM: Stopp! das war jetzt alles zu schnell und etwas zu viel! Wie ist das mit der Stochastik? Das Wort kenne ich doch noch aus der Mathematik!

GP: Ganz lapidar gesagt: Wenn bei der Einnahme von einem Liter reinen Alkohols die Sterblichkeitsrate angenommen bei 50% liegt, müssten beim trinken von einem Schnaps (20ml) 10 von tausend Menschen direkt daran sterben. Kein Mensch käme auch auf die Idee, den Alkoholgehalt von Brot (0,2- 0,3 % oder einer reifen Banane 0,6-1,2% mit dem Alkoholgehalt von achtzigprozentigem Strohrum zu vergleichen.

Kein Mensch würde je die Hypothese aufstellen, dass selbst ein einziges Alkoholmolekül der Auslöser für eine Leberzirrhose oder eines Leberkrebses sein könnte, auch wenn er nur aus einem Fruchtsaft (0,2-0,4 Vol %) stammt. Aber genau das passiert bei dem hinkenden stochastischen Vergleich mit den Röntgenstrahlen, nur dass hier nicht eins zu hundert sondern eins zu hunderttausend verglichen und ins analoge Maß von Sterblichkeitswahrscheinlichkeiten gesetzt wird.

Dass dem nicht so ist, weiß wohl jeder. Aber leider werden hier nicht immer die richtigen Modelle zur Erklärung von Schäden und Gefahren benutzt. Sogenannte evidenzbasierte Studien zur direkten Gefahr von zahnärztlichen Röntgenstrahlen gibt es bis heute nicht, bzw. sind mir trotz intensiven Literaturstudiums nicht bekannt. Das heikle Thema gebraucht hier schon eine vorsichtige Formulierung. Eine Forschergruppe aus Japan konnte für sämtliche Strahlenbelastungen unterhalb von 100 µSv keinen Nachweis auf schädliche Wirkungen feststellen.

Eine Interkontinentale Flugreise hin und zurück (80-200 µSv), sowie eine Schachtel Zigaretten (enthält radioaktives Polonium) haben eine höhere Strahlenexposition zur Folge als eine DVT des gesamten Schädels.

Dieses Thema ist sicherlich nicht zu ver-

nachlässigen, wir sollten aber doch die enormen Vorteile für die Medizin von heute sehen, die durch die modernen Röntgenverfahren, einschließlich der höher belastenden CTs entstehen. Nicht allzu selten führen diese Diagnostiken zur lebensrettenden Therapie. Speziell die 3D Röntgentechnik ist von entscheidendem Vorteil für die Beurteilung pathologischer Prozesse?

RM: Jetzt bin ich aber neugierig! Können Sie hierfür ein Beispiel nennen?

GP: Oh, da gibt es sicherlich eine ganze Menge und ich werde hier noch einige nennen, aber das für mich wohl beste und berühmteste Beispiel ist der Ötzi.

RM: Der Ötzi? Warum denn das?

GP: Ja weil, als man diesen Kerl 1991 im Eis gefunden hatte, stand wohl eine ganz zentrale Frage im Raum. Woran ist dieser Eismensch wohl gestorben? Diese Eismumie gehört bis heute zu den am besten untersuchten Körpern eines Menschen. Trotzdem hat man selbst nach zehn Jahren und nach etlichen Untersuchungen und Röntgenaufnahmen seine Todesursache nicht feststellen können (Abb 5).

RM: Und wie wurde der Fall dann aufgeklärt?

GP: Kaum zu glauben, aber erst nach über zehn Jahren kam die Todesursache durch eine 3D-Aufnahme einer CT zum Vorschein? Tausende Radiologen auf der ganzen Welt hatten vorher die

Abb 5: Röntgenthorax des Ötzi. Rechts oben unter dem Schlüsselbein ist die Pfeilspitze zu erkennen, wenn man es weiß!

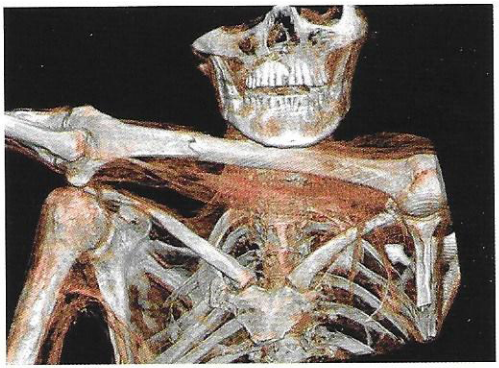

Abb 6:Im 3D CT- ist dann jedem die Pfeilspitze in der linken Schulter (rechts oben) des Ötzi aufgefallen.

Pfeilspitze im Rücken der linken Schulter schlichtweg übersehen! (Abb 6)

RM: Die neuen Möglichkeiten zur Verbesserung der Implantatpositionen mit einem DVT sind ja sehr interessant. Wenn dem so ist, dann sollte sich doch jeder Zahnarzt ein 3D-Röntgengerät anschaffen.

GP: Sicherlich, da gibt es allerdings dann doch einige Hürden. Zum einen sind die Geräte sehr teuer. Dann braucht der Zahnarzt speziell hierfür eine Aus-

bildung und Zulassung zum Betrieb und zur Befundung. Auch haben viele Zahnärzte Angst, dass sie aufgrund der hohen Informationsdichte einen wichtigen Befund übersehen könnten und hierfür zur Rechenschaft gezogen werden könnten. Dem kann ich nur entgegen halten, dass die Radiologen aller Welt mit dem Ötzi-Befund nicht gerade besser waren!

Und nicht zuletzt, ist diese Aufnahme keine Leistung der gesetzlichen Krankenkassen und die meisten privaten Krankenkassen sträuben sich regelrecht mit allen nur erdenklichen Mitteln, die Kosten für solch eine Aufnahme zu erstatten.

RM: Was heißt das denn genauer. Wie teuer ist denn z.B. solch eine 3D-Aufnahme?

GP: Nehmen wir als Beispiel die Kieferorthopädie. Hier werden vor jeder mehrjährigen Behandlung zwei Röntgenaufnahmen gemacht. Eine Panoramaaufnahme und eine Fernröntgenaufnahme. Beide Aufnahmen kosten zusammen keine hundert Euro und sind nur 2D-Ablichtungen. Eine DVT-Aufnahme kostet Minimum 160 € und bei ordentlicher Befunderhebung mit Bericht über 500 € pro Aufnahme. Dabei sind die Strahlenbelastungen im Low Dose Modus mit nur 17 µSv viel geringer als die der oben genannte Standardaufnahmen (25-60 µSv, je nach Alter und Art der Geräte). Während die ersten DVT-Geräte eine Strahlenbelastung von ca. 220-280 µSV aufwiesen, haben neuere Geräte, wie das WhiteFox, bei gleichem Untersuchungsfeld nur noch eine Strahlenbelastung von 40-120 µSv und im Low Dose Modus sogar unter 20 µSv. Zum Vergleich, die natürliche tägliche Strahlenbelastung in Deutschland liegt bei 5,5 µSv und im Schwarzwald sogar bei knapp 50 µSv.

RM: Müssten dann nicht alle Röntgenaufnahmen in der Kieferorthopädie mit den strahlenreduzierten DVT-Aufnahmen gemacht werden? Gerade wenn es um Kinder geht, die viel empfindlicher auf Röntgenstrahlen reagieren als Erwachsene?

GP: Ja das stimmt. Ich denke, es ist nur eine Frage der Zeit, bis sich hier ein Umdenken signalisiert. Auch hatten die ersten DVT-Geräte eine viel höhere Strahlenbelastung als die neueren, welche mit einer so geringen Strahlenbelastung noch alle kieferorthopädisch relevanten Fragen wie Nichtanlagen, Atemwege und Skelettstrukturen berücksichtigen können.

RM: Die Atemwege auch?

GP: Ja klar, selbstverständlich! Ein zu kleiner Oberkiefer hat auch immer einen zu kleinen Nasengrund und damit eine Atembehinderung. Oft sind es gerade die vergrößerten und entzündeten Mandeln, die dafür sorgen, dass die Atemwege zu eng sind und der kleine Patient den Mund offen halten muss, damit er genug Luft bekommt. Da dann die Zunge beim Schlucken nicht mehr nach oben und hinten pressen kann,

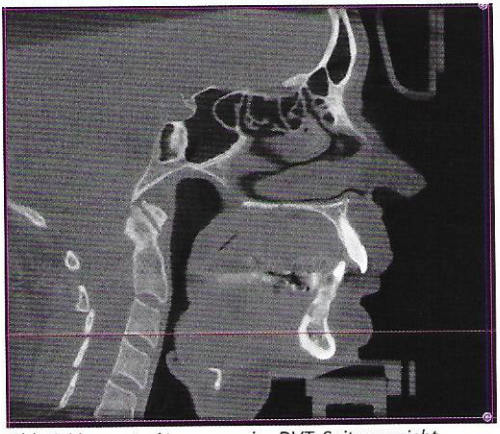

Abb 7: Verengte Atemwege im DVT, Seitenansicht.

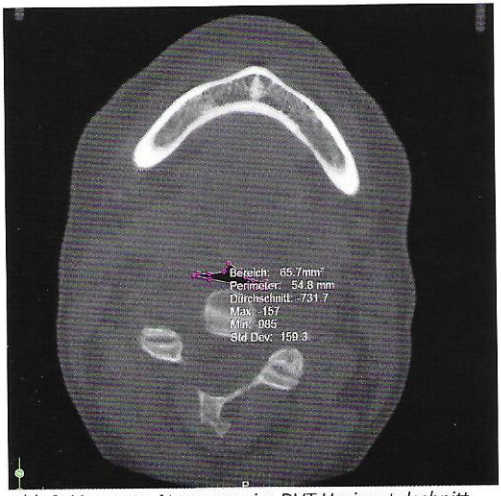

Abb 8: Verengte Atemwege im DVT Horizontalschnitt mit Ausmessen des Atemfeldes.

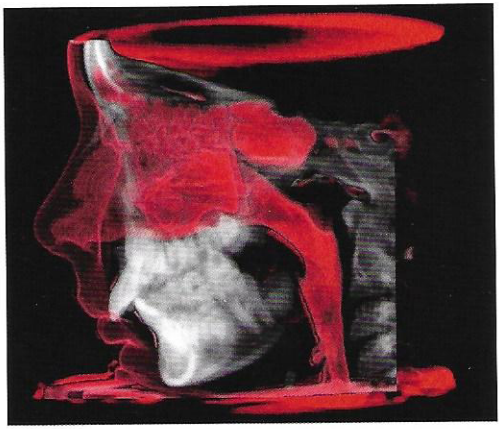

Abb 9: Verlauf der Atemwege bei einem jungen Patienten mit Rückbiss.

fehlt der Wachstumsreiz für den Oberkiefer und es entsteht ein sogenannter Kreuzbiss.

RM: Das hätte ich jetzt nicht vermutet! Da greifen ja die Disziplinen HNO und KFO ineinander.

GP: Ja sicherlich. Wer Halsschmerzen oder zu dicke Mandeln hat, der mag nicht richtig schlucken und das führt wiederum zu einer Wachstumshemmung des Oberkiefers und zu einem zu schmalen Nasengrund. (Abb 7,8,9)

RM: Und was macht man dann?

GP: Zum HNO-Arzt überweisen, natürlich. Und den Kiefer im Wachstum fördern. Auf gar keinen Fall jedoch die Zähne ziehen, denn das würde zu einem lebenslang zu kleinen Kiefer führen und unter Umständen als Folge eine lebenslange Atemstörung, eine OSAS haben, die im schlimmsten Falle als Spätfolge zu einem Herzinfarkt führen könnte.

RM: Das hätte ich ja nicht vermutet! Das hört sich ja richtig interdisziplinär an! Dann ist ja eine wachstumsfördernde Kieferorthopädie, wie Sie es beschreiben eine Herzinfarktprophylaxe?

GP: Wenn man diese Zusammenhänge kennt und richtig zu deuten weiß, trifft dies sehr wohl zu. Viel zu schnell werden bei Kindern in der Kieferorthopädie Zähne gezogen, anstatt das biologische Gerüst für eine bessere Nasenatmung aufzubauen. Leider ist dem auch heute noch so. Aber gerade die dreidimen-

sionale Sichtweise, unterstützt durch 3D-Röntgentechniken und 3D-MRT-Diagnostik gibt hier ein ganz neues faszinierendes Bild.

RM: Wie ich Sie kenne, haben Sie auch hierfür wieder einige Beispiele.

GP: Ja, ich habe beobachtet, dass Kinder, die eine solche einseitige Unterentwicklung des Oberkiefers haben (Kreuzbiss) dann auch meistens auf dieser Seite eine viel zu große Mandel (Tonsilla Palatina) haben. Hier gibt es wirklich noch viel zu erforschen und ich halte eine vernünftige Zusammenarbeit von Kieferorthopäden und HNO-Ärzten für enorm wichtig.

RM: Ich spüre Ihre Begeisterung für diese neue 3D-Technik, doch wo ist heute die Standardindikation zum DVT in der kieferorthopädischen Praxis?

GP: Die herkömmliche Standardindikation in der KFO-Praxis, als Paradebeispiel ist der verlagerte oder retinierte

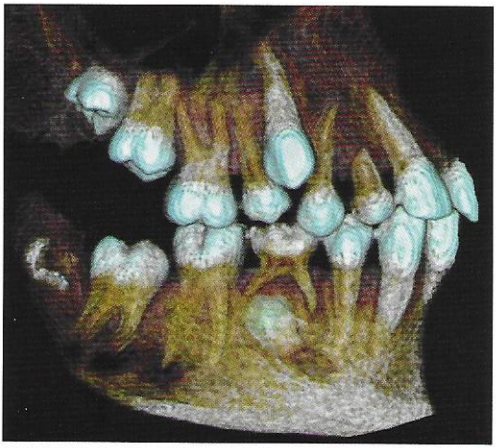

Abb 10: Patient mit Transposition und Retention des oberen Eckzahnes.

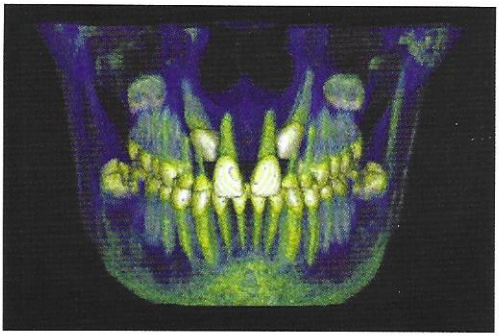

Abb11: Patient mit retinierten Eckzähnen bei nicht angelegten oberen Schneidezähnen.

Zahn (Abb 10, 11). Gerade bei verlagerten oder retinierten oberen Eckzähnen, will man wissen, ob diese vom Gaumen oder von der Wange aus einzuordnen sind. Um dem kindlichen Patienten hier unnötige Quälereien bei der Freilegung zuzumuten, ist es für den Oralchirurgen ganz besonders wichtig, sich vor der operativen Freilegung ein richtiges Bild von der anatomischen Lage des Patienten machen zu können. Nur mit einer DVT-Aufnahme ist dies zweifelsfrei und sicher möglich.

RM: Gibt es noch weitere Standardindikationen aus Ihrer Sicht.

GP: Ja, heute lassen sich immer mehr Erwachsene kieferorthopädisch behandeln. Dabei ist zum einen zu klären, ob und wie der Zahn im Knochen steht und zum anderen, welche Form die Zahnwurzel hat.

Viele Erwachsene leiden unter Parodontose und die Zähne wandern dann nach vorne weg. Das heißt der Zahn ist nicht mehr vollständig oder gar nicht mehr in seinem natürlichen Knochenbett veran-

kert. Zahnverlust droht! Erst durch ein DVT kann zweifelsfrei geklärt werden, inwieweit der Zahn noch im Kochen steht. Die beigefügte Abbildung zeigt z.B. einen Fall, der sich leider zu spät in

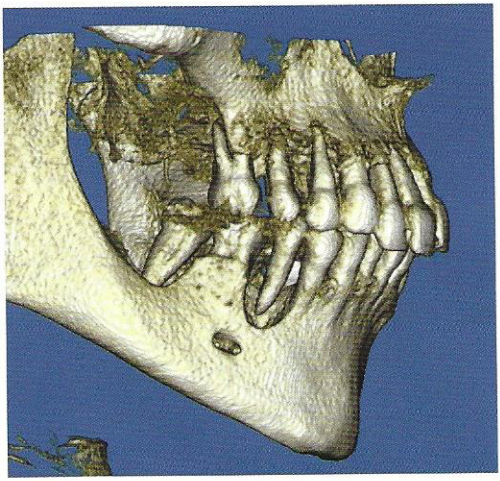

Abb 12: Patient mit ausgeprägter Parodontitis und teilweise vollständigem Knochenverlust.

der Praxis gemeldet hat (Abb 12). Hier hilft dann nur noch künstlicher Aufbau des Knochens und Implantate und dafür braucht man auch wieder ein DVT.

RM: Das heißt, Sie würden bei jeder kieferorthopädischen Erwachsenentherapie ein DVT empfehlen?

GP: Mit solch einer Aussage muss man heute noch vorsichtig sein. Aber fest steht, will ich eine umfassende, allfürsorgliche KFO-Therapie bei Erwachsenen machen, muss ich zum einen die „Autobahn" kennen, auf der ich die Zähne bewege und zum anderen auch die Autos, sprich die Zähne kennen, mit denen ich darauf herumfahre. Also ohne genaue Kenntnis von Größe und Form der Zahnwurzeln und der umgebenden Knochen kann ich in den meisten Erwachsenenfällen keine verantwortungsvolle Kieferorthopädie machen. Wenn ich die Zähne auf die Reise schicken will, muss ich schließlich auch den richtigen Weg hierfür kennen.

Dann kommt noch erschwerend hinzu, dass ich in meiner Praxis viele Patienten habe, die schon zuvor eine oder zwei erfolglose Therapien hinter sich hatten, oder es zum Rezidiv gekommen ist. Bei diesen Fällen muss man ganz besonders aufpassen. Heute verwenden immer mehr Kieferorthopäden vorgeformte dicke superelastische Drähte, die nicht der individuellen Zahnbogenform der Patienten entsprechen. Wenn

Abb 13: Patientin mit über 50% Verlust der Frontzahnwurzel durch starke Kräfte mit selbtligierenden Brackets während der kieferorthopädischen Behandlung.

diese dann noch mit den so „modernen" selbstligierenden Brackets kombiniert werden, können ganz erhebliche Schäden am Zahn selbst und am Zahnhalteapparat entstehen. Wurzelresoptionen (Abb 13) und Zahnfleischrezessionen (=Rückgang des Zahnfleisches) sind dann die häufige Folge, oder die Zähne sind vom Weg abgekommen und stehen außerhalb des Knochens! Bei solchen Zweitbehandlungen ist es geradezu unumgänglich, sich vor der Therapie ein aufschlussreiches dreidimensionales Bild zu machen um diese schwierigen anbehandelten Fälle noch zu meistern.

RM: Das hört sich ja komplex oder gar bedrohlich an!? Gibt es auch positive Berichte?

GP: Ja, bei einer Patientin konnte ich einen Tumor feststellen, der nicht im herkömmlichen Röntgenbild zu sehen war. Nach pathologischer Abklärung ist er wohl nicht bösartig, aber doch gewebeverdrängend. Er steht nun unter konsekutiver DVT-Überwachung.

In einem anderen sehr kuriosen Fall, hatte ich meinen Bruder untersucht. Er litt unter einem erhöhten Augendruckgefühl, wie es von einer Sinusitis herrühren kann. Um auszuschließen, dass ein Oberkieferzahn die Ursache war, fertigte ich ein DVT an. Überraschenderweise sahen wir dann zwei kleine feste Körper im Gehirn. Um auszuschließen, dass es sich um sogenannte Verkalkungen von Arterien handeln könnte, überlagerten wir die nachfolgend angefertigten MRT-Aufnahmen mit den DVT-Aufnahmen

Abb14: DVT gematched mit MRT zur Bestimmung der anatomischen Lage der Gehirnsteine.

(Abb 14). Erst so konnten wir sicher und zweifelfrei die anatomische Lage dieser „Gehirnsteine" bestimmen. Diese bilden sich als Siphoneffekt in Plexus Choroideus, dem Venengeflecht, welches die Gehirnflüssigkeit mit Mineralien versorgt. Solche Ablagerungen sind Gott sei Dank völlig harmlose Erscheinungen, die keinen negativen Einfluss auf die Gehirnfunktion haben.

RM: Ich bin beeindruckt, das hört sich ja schon fast nach Forschung an.

GP: Das stimmt, mit dem DVT taucht man in eine neue Welt der Anatomie ein. Man erlebt die Dinge wirklich dreidimensional, kann darin virtuell herumfliegen, aus jeder Perspektive Fotos schießen oder durch virtuelles aufschneiden der Aufnahmen in Bereiche vordringen, die sonst bei einem lebenden Menschen gar nicht erreichbar oder einsehbar wären. Das führt zwangsläu-

fig zu einem neuen Bild des Menschen und zu einer neuen Sichtweise des eigenen Arbeitsfeldes. So habe ich schon einige Arterien ausfindig machen können, die in den Lehrbüchern gar nicht beschrieben wurden. Es fordert aber auf der anderen Seite stete Wachsamkeit und stetes Studium und Kontrolle des eigenen Wissens. Für mich ist das eine interessante Herausforderung.

RM: Das ist ja wirklich sehr interessant, wo sehen Sie die Zukunft des DVT und was wird sich daraus entwickeln?

GP: Die Zukunft wird sich nicht mehr nur auf die Diagnostik beschränken, sondern eindeutig in die Therapie mit einbeziehen. So, wie die Implantologen das DVT als wertvolle Hilfe zur korrekten Platzierung der Implantate nutzen, wird es in der Zukunft möglich sein, all diese Daten in die kieferorthopädische Therapie direkt einzubeziehen. Der Verlauf der Knochenstruktur, die Zahnwurzelanatomie, Weichteile und Atemwege werden dann ein selbstverständlicher Bestandteil in der kieferorthopädischen Behandlung werden.

Ich habe gerade vor kurzem in wissenschaftlichen Vorträgen erstmals einen Fall vorgestellt, in dem das Prozedere der gesamten kieferorthopädischen Behandlung alleine auf der Basis einer 3D-DVT-Aufnahme aufgebaut wurde. Bei einem jungen erwachsenen Mann (Sohn eines Kollegen) wurden die schief stehenden Zähne nur auf der Grundlage eines DVT-Datensatzes mit kieferorthopädischen Schienen, sogenannten Alignern, gerade gerichtet. Für die Behandlung waren keine Abdrücke mehr notwendig und das komplette biologische System wurde vollständig erfasst. Dies ist aus meiner Sicht ein wegweisender Durchbruch in der Kieferorthopädie und ein erster Schritt in die Zukunft unseres Faches.

RM: Das waren ja sehr aufschlussreiche Erläuterungen und wie man glauben mag, eine Reise in die Zukunft der Medizin. Wir können gespannt sein, wie sich dieses Feld noch entwickeln wird.

GP: Darauf bin ich auch gespannt. Doch zum Abschluss möchte ich noch ein paar ganz „unmedizinische" Bilder präsentieren. Wie schön die Natur mit dieser neuen „Lupe" ist, möchte ich dem Aufmerksamen Leser noch mit zwei meiner Lieblingsbilder aus dem DVT-WhiteFox

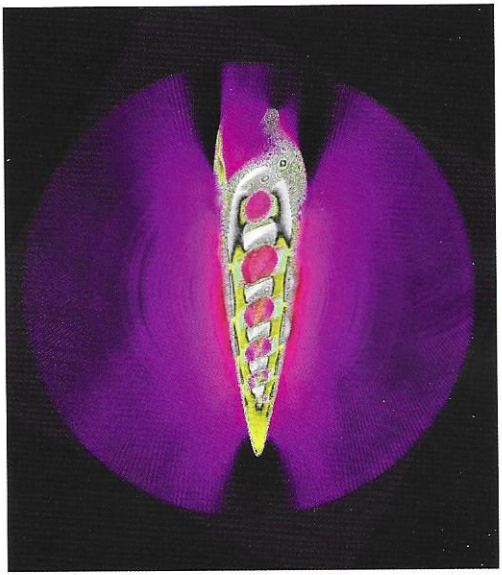

Abb 15: Muschel aus Thailand, DVT-Aufnahme mit Darstellung des Röntgenschattens.

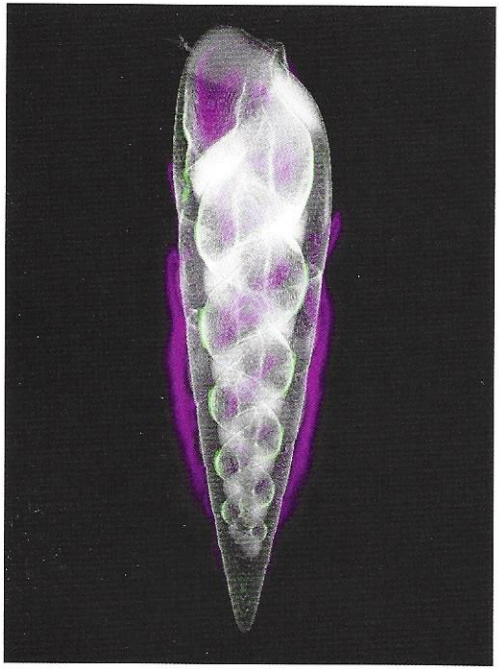

Abb 16: Gleiche Muschel, jedoch hier mit Darstellung des inneren Gehäuses.

Röntgengerät zeigen. Das eine ist eine Muschel, die ich in Thailand gefunden habe und den Röntgenschatten als illuminierte Korona um den Korpus herum erleuchten lässt (Abb 15, 16), das andere ist die Faszination eines aufgeschnittenen Apfels mit den grazilen Venturigängen im inneren dieser biblisch verführerischen Frucht. (Abb 17)

RM: Wenn Sie all diese Erkenntnisse aus der neuen 3D-Röntgentechnik zusammenfassen, was würden Sie dann sagen?

GP: Mein letzter Satz könnte dann lauten: Der Vergleich von herkömmlichen 2D-Röntgenverfahren mit den 3D-DVT-Aufnahmen entspricht manches Mal dem Konflikt der folgenden Metapher: „Wie erklärt man einem Blinden den Geschmack der Farbe Rot?" (Erdbeere, Blut oder Kirsche?)

RM: Herr Prof. Polzar (KKU), vielen Dank für das informative und aufschlussreiche Interview.

Büdingen den 22.03.2016

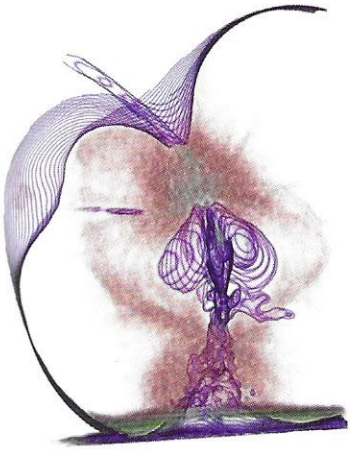

Abb17: DVT-Aufnahme eines Apfels.

Weitere Informationen zu Zahn- und Kieferfehlstellungen
können Sie meinen Internetfachbüchern,
die regelmäßig aktualisiert werden entnehmen:

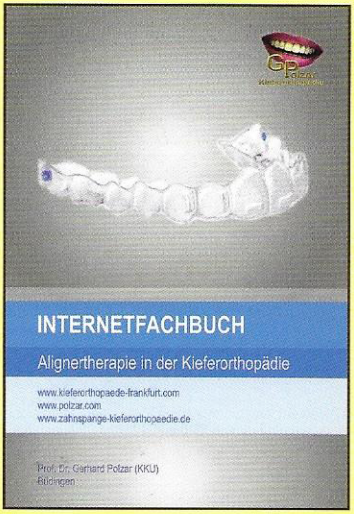

168 Seiten,
455 farbige Abbildungen
169,- €
ISBN: 9 783848220816
1. Auflage 2012

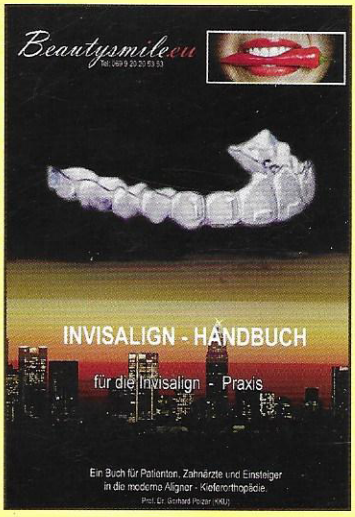

146 Seiten,
farbige Abbildungen
129,- €
ISBN: 978-3-00-045527-8
1. Auflage 2014

www.zahnspange-kieferorthopaedie.de
www.kieferorthopaede-frankfurt.com
www.lingualtechnik.biz
www.implantate.polzar.com
www.beautysmile.eu

oder Sie orientieren sich unter meiner Verteilerseite mit
internationalen Beiträgen unter www.polzar.com

Praxis Büdingen
(Alle Kassen)

Vogelsbergstrasse 1+3
63654 Büdingen
Telefon: 06042 - 2221
Fax: 06042 - 2223

Invisalign-Praxis Frankfurt
(Selbstzahler-Praxis)

Rathenau-Platz 2
60313 Frankfurt
Telefon: 06 99 20 20 53 53