Bildbeispiele des Einflusses kieferorthopädischer Behandlungen auf die respiratorische Funktion

Der Einfluss kieferorthopädischer Therapie auf die Atemwege
Didaktische Ansätze zur Therapiefindung (II)

Dr. Gerhard Polzar, Büdingen, anno 2005

Die unten aufgeführten Patientenbeispiele kieferorthopädischer Behandlung sind exemplarisch und ergänzen das Poster (I) der Didaktik zur kieferorthopädischen Therapiefindung unter Berücksichtigung der Atemwege. Die in den ovalen Feldern aufgeführten Nummerierungen der Beispiele sind im Poster (I) in der jeweils dazu gehörigen Rubrik eingetragen. Die Farben der Umrahmung entsprechen der jeweils gleichfarbigen Zuordnung in der didaktischen Tafel.

TONSILLEN / MUNDATMER / OFFENER BISS / RETROGNATHIE

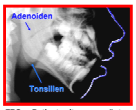

FRS – Patient mit ausgeprägter adenoider Wucherung und offenen Mund.

FRS – Patient mit ausgeprägter adenoider Wucherung und offenen Mund.

Intraorale Aufnahme hypertroph. Tonsillen mit glasiger Oberfläche und Rötung in der Tonsillenloge.

Intraorale Aufnahme hypertroph. Tonsillen mit bernsteinfarbigem bakteriellerm Belag und deutlicher Zerklüftung.

16

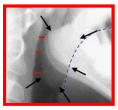

FRS vor Tonsillekt., die Tons. versperren d. Atempassage u. drängen d. Zungengrund nach ventral bei flacher Zungenlage.

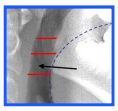

FRS nach Tonsillekt. mit freien Atemwegen. Deutl. verbesserte Zungenlage m. Bogen zum Gaumen hin. Jetzt Schnarchfrei.

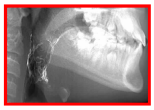

FRS- Ausschnitt mit Bariumsulfat als Kontrastmittel ermöglicht eine plastische Darstellung der hypertrophierten zerklüfteten Tonsille.

Vergleich Unterkiefermotorik und Atemwege:

FRS - Vergleich des Pharynx bei gleichem Patienten mit geöffnetem und geschlossenem Mund.

Die hohe Zungenlage bei geschl. Mund öffnet den Pharynx und ermöglicht ungehinderten Atemfluss.

Die flache Zungenlage und die dorsocaudale Rotation der Mandibula bewirken eine Einengung des Pharynx.

FRS-Vergleich bei anteriorer UK-Position

KL II Patient mit habitueller Okklusion zeigt verengten Pharynx im Spatium der radix retrolinualis.

Gleicher Patient mit anterior geöffneter UK-Position. Die pharyngealen Atemwege öffnen sich in therapeutischer Position.

FRS – Vergleich mit und ohne Kontrastmittel. Patientin mit ausgeprägter adenoider Wucherung der Tonsillen und sagittaler Entwicklungsstörung des OK in Folge häufiger Mundatmung. Deutlich ventraler Zungengrund und vertikales Wachstumsmuster.

Gleiche Patientin mit intraoraler seitlicher Aufnahme. Retrognathe Relation mit frontalem Kreuzbiss durch Unterentwicklung des OK.

Intraorale Aufnahme der hypertroph. Verschleimten Tonsillen, die sich schon bei leichter Mundöffnung berühren. Sog. „Kissing Tonsils".

Retrognathe Relation mit zirkulärem Kreuzbiss durch Unterentwicklung des OK; ein Jahr nach erfolgter Tonsillekt. und begonnener KFO.

15

Gleicher Patient nach KL III Chirurgie mit ventraler Verlagerung der Maxilla bei deutlicher Verbesserung der Atemwegsfunktion.

Profilvergleich vor und nach OP. Die aufsteigenden Lippen wirken freundlicher.

ISTHMUS / TONSILLARIS

Respiratorischer Isthmus tonsillaris, dargestellt in transversalen MRT-Sequenzen von caudal nach cranial.

(= verengter Isthmus faucium in Folge Tonsillenhypertrophie)

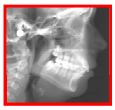

FRS-Aufnahme mit Tonsillenschatten.

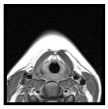

MRT-Aufnahme mit deutlich sichtbarem Lumen der Trachea

MRT-Aufnahme, Laryngopharynx mit Epiglottis.

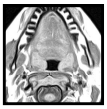

Allmähliche Einengung des Pharynx durch zunehmende Raumforderung der hypertrophierten Tonsillen verursacht eine Verengung der Atempassage.

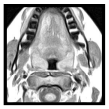

Deutliche pharyngeale Obstruktion durch Hyperplasie der Tonsillen. Das Atemlumen schrumpft auf ein sechstel bis einem zehntel der normalen Größe. Anteriore Zungenlage

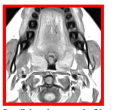

Öffnung der Atemwege nach cranial in den nasopharyngealen Raum.

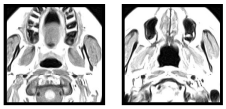

Patientin störte das Rezidiv der lückigen OK-Front nach erfolgreicher KFO-Therapie alio loco. Ventraler Zungendruck als Verursacher des Rezidives. Tonsillektomie und KFO-Zweitbehandlung ist erforderlich.

KL II - FKO

1

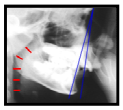

FRS – Patient mit sagittaler Stufe. Die Atemwege sind mit roten Balken markiert.

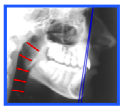

FRS – Patient nach FKO-Behandlung mit deutlich vergrößerten Atemwegen.

1

Sagittale Stufe von 16 mm vor Beginn der kieferorthopädischen Therapie.

Ausgeglichene sagittale Realtion nach fünfjähriger Therapie mit FKO-Geräten und MB.

Profilvergleich

UK-Aufsicht vor Therapie

UK-Aufsicht nach Therapie mit guter sag. und transv. Ausformung der Kieferbasis. Weder Extraktion noch HG waren notwendig.

1

Apparatur nach Dr. Polzar

M - yofunktioneller
A - ktivator
P - erle
O - ffen

20

Deutlich sichtbare Bisshebung während der Behandlung mit MAPO.

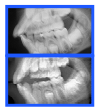

FRS - Vergleich vor Behandlungsbeginn u. während Bisshebung.

2

Apparatur nach Dr. Clark

Twin-Block-Apparatur für späte FKO-Therapie bei sag. Rücklage des UK.

TRANSVERSAL / SAGITTALES / DEFIZIT

Vergleich:

1

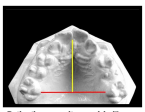

Patientin mit zirkulärem Kreuzbiss und absolutem Platzmangel für beide oberen Eckzähne.

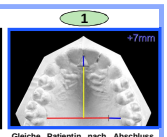

Gleiche Patientin nach Abschluss der KFO-Behandlung mit skelettaler Erweiterung der Kieferbasis

9

Hyrax-Apparatur bei gleicher Patientin zur transversalen Erweiterung.

14

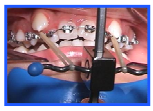

Delaire-Gesichtsmaske an Front-Segment, Wachstumsstimulierung der Prämaxilla bei anterior-caudaler Zugrichtung.

11

UK-Distraktionsapparatur nach Dr. Polzar

Dental abgestützte Apparatur zur transversalen medianen Osteosynthese des UK.

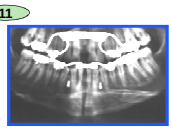

Distraktionsosteogenese, transverale mediale Trennung des UK. Dental getragene Distrakt.-Apparatur nach Dr. Polzar mit Referenzimplantaten.

3

Apparatur nach Dr. Aladin Sabbagh

SUS = Sabbagh Universal Spring Vorschubelement zur sagittalen Nachentwicklung des UK, ähnlich Herbst-App. oder Jasper-Jumper. Der SUS ist nicht so rigide wie Herbst-app.aber fester als ein Jusp.-J.

SUS-Patientin mit KL II Okklusion rechts, vor und nach der einjährigen Therapie.

PLATZMANGEL / EX.-THERAPIE

25

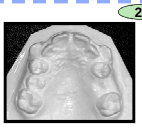

Patient mit Engstand im OK und hochlabialem Eckzahn re. u li.

Patient nach Extraktionstherapie u. MB. Keine Erweiterung der skel. nasalen Basis. Hemmung des Wachstums durch kieferorthopädische Extraktion.

Vergleich:

25

Gleicher Patient mit UK-Engstand und Staffelstellung in der Front...

... Nach Extraktionstherapie bleiben die skelettalen Strukturen klein, keine Entwicklung des UK-Zahnbogens.

8

Patientin mit prog. front. offenem Biss und multiplen Attrit.

8

Invisalign - Therapie mit Extraktion eines unteren Frontzahnes ermöglicht sag. und vert. Korrektur.

ClinChek-Überlagerung des Anfangs (dunkelblau) mit dem angestrebten Behandlungsziel.

17

Patient nach 7J. KFO-Therapie alio loco und jetzt vorgesehener chirurgischer Therapie; von Eltern abgelehnt.

Nach Aufbau der Verankerung mit Pendulum wurden die 2 oberen PM extrahiert. Sichtbare Verbesserung des Mundschlusses und der Nasenatmung.

PLATZMANGEL / NON - EX. / PLATTEN - APP.

22

Patient mit Engstand in der UK-Front, zu Behandlungsbeginn und nach Molarendistalisation mit Plattenapparaturen.

Patient mit Engstand in der UK-Front, nach Molarendistalisation und zum Behandlungsabschluss.

22

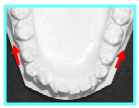

Patient mit Engstand in der UK-Front, nach Molarendistalisation mit Plattenapparaturen.

Patient mit Engstand in der UK-Front, nach Molarendistalisation mit Plattenapparaturen / Multiband und lingualem Permanentretainer.

22

Distalisationsplatte nach Aktivierung.

23

Lingualbogen zur Verankerung der distallisierten Molaren.

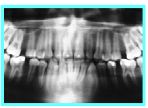

OPT nach Distalisation mit Plattenapp. Fast parallele Ausrichtung der Zahnachsen zwischen Prämolaren und Molaren.

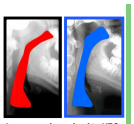

Lumenvergl. nach akt. KFO-Therapie. Wachstums- u. Therapiebedingte deutliche Vergr. d. Respirationstraktes.

21

Der tiefe Biss wurde mit Invisalingtherapie beseitigt.

Vergleich vor u. nach ASR, approximaler Schmelzreduktion.

INVISALIGN / DISTAL. - APP.

8

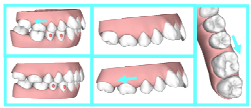

Invisalign zur Molarendistalisation, ClinCheck-Ansicht von lateral vor Beginn der Therapie, nach Molarendistalisation und nach Behandlungsabschluss .

24

Jones-Jig zur Molarendistalisation. Trotz Nance entstand ein deutlicher Verankerungsverlust.

24

Distal-Jet zur endständigen Prämolarendistalisation. Nach der Distalis. Konnte die Pat. Auf gleicher Seite wieder telefonieren.

24

Pendulum-Apparatur mit transv. Schraube an Nance und Komposite-Verankerung an den Prämolaren.

3a

Flex-Developer zur Distalisierung der OK-Molaren bei gleichzeitiger Mesialisierung der unteren Weisheitszähne Technik mit reziproker Verankerung. Röntgenausschnitt vor u. nach der Therapie und Modell der Apparatur

4 + 10

Wilson-technik. 3-D-Distalisationsbogen mit reziproker Verankerungstechnik. Sehr wirksame und effektive Apparatur bei Deckbissen.

KL III THERAPIE

15a

Patient mit retrognathem OK in Folge dentaler Aplasie mit überaltertem Gesichtsausdruck durch fehlende skelettale Abstützung des Mittelgesichtes.

Deutliche Erweiterung der pharyngealen Atemwege nach chir. Vorverlagerung des OK. Der Patient schnarcht nicht mehr und erscheint 20 Jahre jünger.

Vergleich vor KFO- und Prothetiktherapie.

12

FB-Platte zur Überstellung eines einzelnen Frontzahnes mit frontalem Kreuzbiss.

13

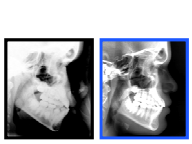

Kieferorthopädische KL III Behandlung mit Wachstumsförderung des Oberkiefers und Überstellen des frontalen Kreuzbisses in zwei Behandlungsphasen mit herausnehmbaren Platten und festsitzenden Geräten.

Bertoni - Plattenapparatur mit Retraktorbogen in Situ.

Gleicher Patient vor Beh.-beginn u. nach Abschluss der mehrphasigen Therapie.

13

Apparatur nach Dr. Polzar

KL III Plattenapparatur für OK mit „Wackerschlaufe" nach Dr. Polzar.

KL II CHIRURGIE / HEADGEAR

6

KL II Patientin mit Einengung d. Pharynx

Gleiche Patientin nach kieferorthopädischer Ausgleichsextraktion.

18

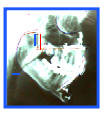

...nach chir. Impakt. der Maxilla. Mandibuläre Autorot. führt zur Erweiterung d. Pharynx.

...Fotos / FRS / Profilvergleich vor und nach kieferorthopädisch-kieferchirurgischer Therapie. Jetzt ist ein entspannter Mundschluss möglich und die Patientin leidet nicht mehr unter Migräne.

7

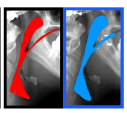

KL II Patientin nach kieferorthopädischem Rezidiv mit Extraktion von 4 PM alio loco mit nachfolgender chirurgischer UK Vorverlagerung. Eine Studie des Lumenvergleiches zeigt, dass selbst bei einer relativ geringen chirurgischen Vorverlagerung des UK die Atemwege sichtbar erweitert werden.

5

Zervikal Headgear mit falscher Indikation bei UK- Rücklage.

Durch Quetschung der autochtonen Nackenmusk. wird die Versorgung d. Gehirns über die Aa. vertebr. gehemmt. OK Wachstums-störung behindert nasopharyng. Entwicklung.

19

Highpull Headgear mit falscher Indik. bei UK-Rücklage u. vert. Gesichtstyp.

© Dr. Gerhard Polzar