KOMPLEXE MULTIPLE KFO-CHIRURGIE MIT INVISALIGN UND OHNE BRACKETS

DGKFO-SEPT 2013

SAARBRÜCKEN

Dr. Daniel Schreiber
Büdingen/Germany

Prof. Dr. Gerhard Polzar (KKU)
Büdingen/Germany

Tel. 0179 523 0676

Fragestellung: Eignet sich Invisalign auch bei kombiniertem kieferorthopädisch-chirurgischen Therapieansatz? Bietet sich damit eine praktikable Methode in der Therapie erwachsener Chirurgiepatienten?

Material und Methode: Gaumennahterweiterung des Oberkiefers mit dental getragenen Hyrax Apparaturen. Chirurgisch unterstützte Distraktionsosteogenese des Unterkiefers. Zahnkorrektur mit der Invisalign-Methode unter Verwendung von Attachments und approximaler Schmelzreduktion (ASR). Chirurgische Einstellung des Unterkiefers in Neutralokklusion.

VOR BEHANDLUNGSBEGINN

Distale Molarenrelation von rechts 1/3 Prämolarenbreite.

Tiefer Biss, unterschiedliche Inklination und Achsenstellung der Oberkiefer-Frontzähne.

Distale Molarenrelation von links 1 Prämolarenbreite.

Klasse II 1. Normales Mittelgesicht, ausgeprägte positive Lippentreppe.

Negative Lachlinie mit unruhigem, abgesetztem Verlauf.

NACH BIMAX DISTRAKTIONSOSTEOGENESE

Verblocken der aufgedrehten Schrauben.

3 Monate

Entfernung der Apparatur.

6 Wochen

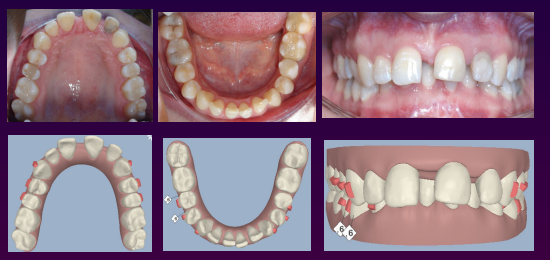

Ausgang für die Planung des Invisalign-ClinCheck.

NACH INVISALIGN – VOR CHIRURGIE

Es wurde ASR durchgeführt und Invisalign-Attachments an den Bukkalflächen von Eckzähnen und Prämolaren eingegliedert. Anschließend wurden 25 OK/UK Aligner im 2-wöchigen Wechsel getragen.

NACH CHIRURGIE & CASE REFINEMENT, ABSCHLUSS

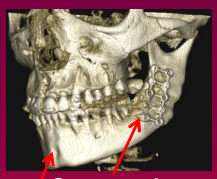

Osteosynthese-platte in situ

Kompakta-Brücke

Klasse I Relation. Physiologischer Overbite und Overjet, ausgeformte Zahnbögen. Zusätzlich fand eine Aufhellung des wurzelbehandelten Zahnes 22 statt.

Harmonischer Profilverlauf. Positive Lachlinie.

Ergebnisse: Nach einer Gesamtbehandlungszeit von 2 Jahren und 10 Monaten wurde die Behandlung abgeschlossen. Es waren in beiden Kiefern 25 Schienen vor der Unterkiefervorverlagerung erforderlich. Ein sich an die OP anschließendes Case-Refinement benötigte 17 Schienen. Das Behandlungsergebnis konnte mit einem Lingual-Permanent-Retainer und zusätzlich nachts zu tragenden Retainer-Schienen gesichert werden.

Schlußfolgerung: Mit der Invisalign-Behandlung können auch bei schwierigen KFO-Dysgnathie-Chirurgie-Fällen gute Ergebnisse erzielt werden. Jahrelang galt eine Verwendung der Invisalign-Therapie bei solchen Patienten als kontraindiziert (siehe DGKFO Stellungnahme 2004). In unserer Praxis wurden dennoch schon seit 2002 ebensolche Patienten mit Invisalign erfolgreich behandelt. Mittlerweile hat nicht zuletzt aufgrund der Demonstration erfolgreich abgeschlossener Fälle ein Umdenken stattgefunden: Neue Leitlinien schließen die Invisalign-Therapie für KFO-Dysgnathie-Fälle mit Chirurgie nicht länger aus (siehe DGKFO Stellungnahme 2010).