Distraktionsosteogenese versus Extraktion

Prof. Dr. Gerhard Polzar, Büdingen

Historie zur kieferorthopädischen Zahnextraktion

Schaut man sich die Geschichte der Kieferorthopädie an, so fällt auf, dass sich bezüglich der Indikation zur kieferorthopädischen Zahnextraktion das fachliche Meinungsbild mal zur einen und dann wieder zur anderen Seite wendet. Angle[1] postulierte damals eine strikte Ablehnung der Zahnextraktionen, während darauffolgend Tweed und vor allem Begg eine kieferorthopädische Behandlung vornehmlich mit einer begleitenden Extraktionstherapie begründeten.

Die von Roth/Williams postulierten Standards der 80er Jahre sahen sehr wohl eine häufige Extraktionsrate vor. Das amerikanische Flat-Face stand im Vordergrund des Schönheitsideales.

Ricketts und Gugino[25] oder gar Burstone erschienen seinerzeit mit ihrer Segmentbogentechnik oder two by four Apparatur in der „modernen“ Straight-wire-Bewegung als zu komplex und konnten sich deshalb nicht durchsetzen. Gleichzeitig wurde an den Hochschulen für die allgemeine Zahnheilkunde ein idealisiertes Okklusionskonzept (z. B. nach Peter K. Thomas and Payne) gelehrt. Mit einem überdehnten Kiefer war dies nicht zu erreichen.

In Deutschland wurden diese „Regeln zur Extraktionsindikation“ weitgehend von der amerikanischen Lehrmeinung, welche die Möglichkeiten der herausnehmbaren Zahnspangen nicht bedachte und vornehmlich mit der Anwendung festsitzender Apparaturen verbunden war, übernommen.

Demzufolge musste der von Herrmann[11] aus Heidelberg stammenden Forderung, dass es wichtiger sei, das Gaumengewölbe auszuformen als auf idealisierte Zahnkontakte zu achten, als inakzeptabel gelten. Die zum Teil philosophisch anmutenden Thesen über Lymphfluss und elektromagnetische Schwingungen (siehe Bionator nach Balters[2,12]) trugen mit dazu bei, dass sich bis zum Ende des letzten Jahrhunderts eine extraktionsfreie Kieferorthopädie nicht durchsetzen konnte. Eine generelle Ablehnung jeglicher kieferorthopädischer Extraktion war ein unhaltbarer Standpunkt[15].

Mit dem vermehrten Aufkommen der Erwachsenenorthodontie bekam dann die kieferorthopädisch indizierte Extraktion zum Ausgleich des fehlenden Alveolarknochens oder der zu schmalen Kieferbasen oder als Kompromiss zu einer eigentlich notwendigen kieferchirurgisch- kieferorthopädischen Behandlung einen richtigen Aufwind, der leider bis dato anhält. Selbst die mit invasiven Implantatverankerungsschrauben ausgestatten Minichirurgie-KFO-Praxen greifen auf Zahnextraktionen zurück. Es fragt sich dann, weshalb und wofür sie diese extremen Verankerungsmechanismen benötigen?

Die scheinbare Alternative, jetzt auch in der Erwachsenentherapie mit einer sich selbst regulierenden Apparatur (SL=der Mercedes unter den Brackets?) jedes Problem extraktionsfrei nur allzu einfach bewältigen zu können, hat sich doch recht bald bei den meisten Kollegen als Irrweg enttarnt. Zum einen musste dafür an die Industrie der Bracketmanufakturen ein sehr hoher Preis entrichtet werden. Zum anderen sind bestimmte Bewegungen (extreme Rotationen einzuligieren) doch nicht so leicht handhabbar, wie vom Hersteller versprochen und dann mit deutlichen Überbelastungen des Parodontium[5] verbunden. Überlässt der Kieferorthopäde den Patienten seinem selbstligierten Schicksal, bekommt er die in der herausnehmbaren Plattentherapie verteufelte Kieferüberdehnung als verschärftes Resultat und ohne Zugewinn an Knochenbasis zurück.

Extraktionstherapie heute

Aber wie sieht es heute mit diesem Thema aus? Einem zahnärztlichen Fachjournal konnte ich entnehmen, dass die kieferorthopädische Extraktionsrate in Hamburg bei nur 10 % der Fälle lag, während die Kollegen in Hessen bei über 30% der Patienten bleibende Zähne herausreißen lassen. Da drängt sich gleich die Frage auf, ob, und wenn ja, welche anderen Merkmale die Spezies Hamburgensis gegenüber den erbarmungslosen Hessenitern hat. Oder sind die Lehrmeinungen an den hiesigen Universitäten so unterschiedlich (Hasund versus Panscherz)?

Der momentane Trend geht wieder eindeutig in die Richtung der Intentionen des Herrn Dr. Angle, eine Extraktionstherapie zu vermeiden, wenngleich aus

gesundheitspolitischen Überlegungen die kürzere Extraktionstherapie sowohl für den Staat als auch für den behandelnden Kieferorthopäden lukrativer ist. Als Kieferorthopäde erspart man sich zumindest die Notwendigkeit ausführlicher Gespräche mit den Eltern über eine aufwändigere, bessere, aber dann selbst zu zahlende Kieferorthopädie.

Kieferorthopädische Extraktionstherapie & Medizin

Die generelle Frage lautet hier: Was ist der medizinische Vorteil für oder gegen eine kieferorthopädische Extraktion? Da es laut DIMDI-Studie 2008 des BGM[33] den Kieferorthopäden ja noch nicht einmal gelungen ist, zu klären oder zu beweisen, ob die Kieferorthopädie überhaupt Medizin ist; und wenn ja, in welcher Hinsicht; mangelt es umso mehr an guten Argumenten für oder gegen eine Extraktionstherapie. Einen entsprechenden sauberen wissenschaftlichen Beweis für die Extraktionstherapie gibt es nicht. Die Zukunft wird zeigen, ob der immense Nachholbedarf der Universitäten zumindest in Deutschland zu einer Flut von wissenschaftlichen Dissertationen führen wird, die den Beweis für die medizinische Bedeutung des Faches Kieferorthopädie antreten wollen. Zu hoffen wäre dies, um endlich ein solides Fundament für das eigene Fach zu schaffen.

Das alles hilft mir im Moment als Praktiker vor Ort kein bisschen weiter. Mit dem Wissen, dass jede Zahnextraktion ein bedeutender exkorpulierender Eingriff unter Entfernung eines gesunden Organes darstellt und im juristischen Sinne eine mit Vorsatz und Verordnung zu verantwortende Körperverletzung an zumeist jugendlichen Patienten oder gar Kindern ist, stehe ich nun alleine mit meiner Verantwortung und Entscheidung „Zähne ziehen? Ja oder nein?

Hilft die Wissenschaft nicht weiter, dann vielleicht die Logik. Zum logischen Verständnis der Zahnextraktion aus Sicht des Autors:

Extraktionsregeln:

1. Ziehe niemals permanente Zähne im Wechselgebiss, denn dadurch werden potentielle Wachstumskeime, die das zukünftige Kieferwachstum fördern und regulieren, eliminiert[16,24]. Hier ist die Stärke die Therapie mit herausnehmbaren kieferwachstumsfördernden Zahnspangen, die es im Alter von 8-11 Jahren auszunutzen gilt [16,24] (nach hessischen GKV-Richtlinien meist nur als private oder Kostenerstattungsbehandlung nach § 13,2 durchsetzbar).
2. Alleinige Ausnahme kann hier nur die Symmetrie wiederherstellende Extraktion von Zähnen oder Zahnrudimenten bei Nichtanlage bleibender oberer Frontzähne sein.
3. Zahnumformung ist immer besser als Zahnextraktion. Insbesondere bei der Erwachsenentherapie mit abgeschlossenem Kieferwachstum ist ein Angleichen der Zahnform durch verschmälernde approximale Schmelzreduktion oder Odontoplastik[23] der Zahnextraktion vorzuziehen.
4. Da die Atmung der primäre medizinische Faktor ist, den sich die Kieferorthopädie zuschreiben könnte, ist das Leitbild einer möglichen Extraktionstherapie, der Einfluss auf die Entwicklung der Atemwege.[19,20,22] Vergrößerungen der OK-Basis oder Vorverlagerung eines zurückliegenden UK sind jeglichen Alternativen mit Extraktion oder regressiver Wachstumshemmung, wie bei der Headgear-Therapie, vorzuziehen[24].
5. Die Beachtung der Förderung eines funktionsfähigen Mundinnenraumes, der genügend Platz für die Zunge, zum Sprechen oder Schlucken hat, sind begleitende Indikationen zu der in Punkt 4 aufgeführten Verbesserung der Funktion der Atemwege[20].
6. In der Erwachsenentherapie ist eine Extraktionstherapie nur dann sinnvoll, wenn dadurch eine viel invasivere Therapie (kombinierte-KFO-Chirurgie mit Kieferverlagerung) als Kompromiss verhindert werden kann oder eine deutliche Asymmetrie der OK-Mitte ausgeglichen wird[21].

Die meisten kieferorthopädischen Anomalien gehen mit einem Missverhältnis zwischen Zahngröße und Kiefergröße einher. Da es bei einem Erwachsenen mit Ausnahme der Distraktionsosteogenese nicht mehr möglich ist, den Kiefer zu vergrößern, bleiben nur noch die Zähne als Aktionsforum übrig. Durch Zahnextraktion gewinne ich zwar sehr schnell sehr viel Platz, das Problem der zu großen ungünstig geformten Zähne bleibt jedoch bestehen, was bei einer Ausnivellierung der Zahnbögen oft zu hässlichen interdentalen schwarzen Dreiecken führt.

ASR: wenn ja, wie viel? Wo sind die Grenzen?

Aus diesem Grund ist eine approximale Schmelzreduktion immer die bessere Alternative. Doch was kann ich damit erreichen? Wieviel ist erlaubt, geboten oder abzuraten. Gibt es hierzu wissenschaftliche Studien, die eine Grenze des Vertretbaren anzeigen, bzw. beweisen, ab wann eine erhöhte Kariesgefahr besteht? Gleich zum letzten Punkt: die gibt es natürlich nicht! Es gibt lediglich Empfehlungen.

Als ein Vorreiter der Erwachsenenkieferorthopädie und bekannter Referent gilt Prof. Zachrisson. Er zählt zu den Pionieren der Zahnumformung mittels Schmelzreduktion, nicht nur im Approximalbereich[32] der Frontzähne, sondern auch bei Nichtanlagen oberer seitlicher Inzisiven und folgender Umgestaltung der Eckzähne zu Schneidezähnen. Weitere Empfehlungen hierzu sind u. a. von Prof. Jost-Brinkmann.

Allen Studien gemeinsam ist, dass für den UK ca. 8 mm und den OK ca. 10 mm an Platzgewinn durch ASR möglich sei. Ley et al. geben für den OK einen Höchstwert von 10,2 mm und im UK 8,6 mm für eine ASR bis zu den ersten Molaren an[14]. Das sind bei einer durchschnittlichen Prämolarengröße immerhin schon 1 bis 1 ½ Prämolaren. Mit optimaler Verankerung und behutsamer Zahnbewegung wäre hier bei einer Vielzahl von Extraktionsfällen ein Zähneziehen obsolet.

Abb. 1

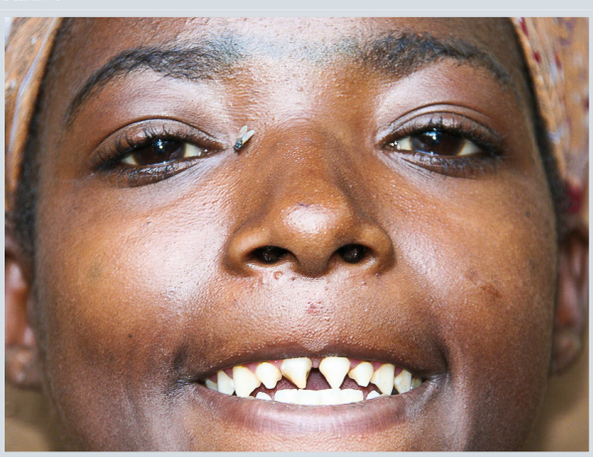

Afrikanische Frau aus Äthiopien vom Stamm der Bench mit 4 beschliffenen Frontzähnen (mit freundlicher Genehmigung von Roland Garve (Ethnologe, Buchautor u. Zahnarzt). Die rituellen Beschleifungen führen nicht zu einem Pulpaschaden. Sie gelten als Stammes- und Reifezeichen.

Problematisch bei diesen Empfehlungen sind immer die Millimeterangaben, da sie in der Praxis auf den jeweiligen Patienten in Folge zu großer Unterschiede in Zahngröße und Zahnmorphologie gar nicht umsetzbar sind. Während bei einem Patienten mit kleinen, schmalen Zähnen eine ASR nur bedingt durchführbar ist (max. 6 mm je Zahnbogen), ohne dass mit einem Dentintrauma zu rechnen ist, können bei übergroßen Zähnen durchaus auch 14-16 mm Platzgewinn möglich sein.

Als Richtschnur gilt, dass maximal die Hälfte des vorhandenen Zahnschmelzes geopfert werden sollte. Ethnische Zahnschmelzreduktionen bei verheirateten afrikanischen Frauen oder brasilianischen Mädchen aus bestimmten Stammesgebieten zeigen, wie weit man gehen könnte, ohne einen vorzeitigen Zahnverlust oder eine Pulpanekrose zu provozieren (Abb. 1).

Doch wie kann ich die Dicke des Zahnschmelzes individuell messen, außer mit DVT? Und ist es im Einzelfall nicht vielleicht doch besser ⅔ oder gar ¾ des Zahnschmelzes zu opfern, wenn dafür eine Zahnextraktion vermieden werden kann? Was bei Urvölkern schadlos zur Erfüllung der Stammesriten verrichtet wird, müsste zumindest ansatzweise auch für die zivilisierte Bevölkerung möglich sein, wenn dadurch eine Zahnextraktion verhindert werden kann.

Oder spielt es eine Rolle, wie alt der Patient ist? Ich selbst musste die leidvolle Erfahrung machen, dass ausgerechnet bei der Tochter eines mir befreundeten Zahnarztes nach ASR im Seitenzahnbereich sich dort eine Karies gebildet hatte. Auch wenn dies nur ein einziges Mal bei über 10.000 beschliffenen Zahnflächen passiert ist und die Ursache nicht zwangsläufig die ASR sein muss, so bleibt einem diese Erfahrung für immer im Gedächtnis.

Meine Richtlinien zur ASR:

1. Eine ASR sollte in der Regel nicht mehr als 50% des Zahnschmelzes betragen. Mit 25-30% ist man immer auf der „sicheren Seite“.
2. In Ausnahmefällen, zur Umgehung eine Zahnextraktion kann eine maximale ASR von 2/3 des vorhanden Zahnschmelzes auch geboten sein.

3. Bei älteren Patienten, insbesondere mit parodontaler Erkrankung ist generell eine großzügigere ASR indiziert, um einen Lückenschluß mit Rekonstruktion der Interdentalpapillen zu bewirken. Bei einer Verkürzung des Kontaktpunktabstandes zum Alveolarrand unter 6 mm ist mit einer Papillenrekonstitution zu rechnen[31].
4. ASR bzw. Odontoplastik zur Umformung vorhandener oberer Eckzähne zu seitlichen Schneidezähnen kann im inzisalen Bereich bis in die Dentinschicht erfolgen, soweit wie es der Patient während der Maßnahme toleriert[21]. Eine anschließende Fluoridierung ist selbstverständlich und obligat.
5. Im Approximalbereich zwischen Eckzähnen und Prämolaren ist aufgrund des üppigen Schmelzes und der relativen Nähe zum frontalen Engstand am großzügigsten zu verfahren. Ley et al. geben hier für den OK 1,2 mm und den UK 0,9 mm approximalen Platzgewinn bei maximaler ASR an.[14]
6. Bei ASR jugendlicher Patienten ist äußerste Vorsicht geboten. Sie sollte sich vornehmlich auf den Front-Eckzahnbereich beschränken. ASR im Seitenzahnbereich zum Ausgleich sagittaler Abweichungen sollte hier besser nicht erfolgen.
7. Die ASR sollte immer mit schnellrotierenden, wassergekühlten Diamantscheiben oder spitzen Diamantbohrern erfolgen. Rüttelnde Bewegungsinstrumente sind meist ineffektiv und für den Patienten unangenehm bis schmerzhaft. Ein Scheibenschutz verringert die Übersicht und kann zu erheblichen Schmelzeinschnitten im Seitenzahnbereich führen. Besser und effektiver ist hier eine Doppelassistenz mit zwei geübten Helferinnen. Der Diamantbohrer muss pinselartig geführt werden und darf nie auf einer Stelle verharren, um Rillenbildung zu vermeiden und dem Zahn eine kantenfreie neue Form zu geben (=Odontoplastik)[23]. Nach der ASR sind die Oberflächen mit Polierscheiben zu glätten und eine Fluoridierung ist vorzunehmen.

Distraktionsosteogenese: wann-wie-wo-warum?

Was ist aber mit Patienten, die einen noch größeren Engstand aufweisen, oder bei denen eine ausgeprägte skelettale Unterentwicklung der Kieferbasen vorliegt. Eine dann notwendige Zahnextraktion hätte neben der ästhetischen Verbesserung keinen sichtlichen medizinischen Nutzen. Der Schaden einer skelettalen Unterentwicklung wäre durch die Extraktionsmaßnahmen für alle Zukunft manifestiert.

Die forcierte Gaumennahterweiterung nach Haas[9] mit Hyrax-Apparaturen ist seit den 60er Jahren das Mittel der Wahl zur Verbesserung der skelettalen Strukturen im OK und gehört mit einigen Variationen heute zum Hausgebrauch eines jeden Kieferorthopäden. Erfahrungsberichte der Patienten, über eine verbesserte, gesteigerte Fähigkeit zur Nasenatmung begeistern immer wieder.

Die Notwendigkeit einer chirurgischen Unterstützung mit lateraler Schwächung der Kompakta ist ein Streitpunkt der Befürworter dieser Technik. Während einige Kollegen wie Winsauer, einer chirurgischen Unterstützung der Gaumennahterweiterung eher ablehnend gegenüber stehen, halte ich eine Reduzierung der lateralen Kompakta ab einem Alter von 18-23 Jahren zur Reduktion der Rezidivgefahr für indiziert.

Letztendlich bleibt als entscheidender Indikator zur notwendigen Extraktion der ausgeprägte Engstand im Unterkiefer mit zu schwacher apikaler Basis übrig. Da zum Ausgleich der Okklusion noch weitere Extraktionen erforderlich werden, endet dieses Szenario nicht selten mit dem Verlust von vier bleibenden gesunden Zähnen.

Dass dies allerdings dennoch nicht notwendig sein muss, bewies erstmals Guerrero 1990[6] mit der Möglichkeit der medianen Durchtrennung der mandibulären Symphyse und der anschließenden transversalen Distraktionserweiterung des Unterkiefers. Hierdurch ist eine echte Knochenneubildung in jedem Alter generierbar[7,8,28]. Obwohl schon seit nunmehr 21 Jahren bekannt, wird diese Therapie der realen Osteogenese kaum angewandt.

Vergleicht man den chirurgischen Eingriff einer Zahnextraktion mit dem einer Distraktionsosteogenese, so gelangt man zu der Erkenntnis, dass die Zahnextraktion zumindest gleichermaßen invasiv ist. Die Folgen sind jedoch konträr mit einer Verschlechterung der vitalen Substanz verbunden.

Distraktionsprozedere

Zunächst gilt es, zwei verschiedene Typen der Distraktionsosteogenese zu unterscheiden. Einmal die rein osseär fixierte Distraktion, bei der die Distraktorschraube direkt am Knochen fixiert wird (Abb. 2) und mit einer zweiten OP dann auch entfernt werden muss. Zum anderen der dental getragene Distraktor, der entweder als Kappenschiene (nach Winsauer[30]) mit stützenden Federbolzen einzementiert wird und auch Milchzähne mit einschließen kann, oder als auf den ersten Prämolaren und den ersten Molaren abgestütztes Gerät (Abb. 3).

Die knochengestützte Variante hat den Vorteil, dass die mit der Schraubendrehung erreichte Distraktion direkt übertragen wird. Dentoalveoläre Störeffekte werden hierdurch vermieden, obwohl diese nach Polzar[18] durch die geringe Kraftwirkung der geteilten Osteogenesesegmente eher gering und unbedeutend sind. Diese Anwendung wird z. B. von Weber[26] propagiert.

Der entschiedene Nachteil dieser Apparatur ist allerding, dass sie auf der Labialseite der UK-Front platziert ist und dort oft zu Ulzerationen führt[30]. Der zweite Nachteil ist, dass die Inkorporation der Distraktorschraube ein invasiverer Eingriff ist als das Einzementieren der dental getragenen Apparatur. Zudem muss die Apparatur nach der Retentionsphase chirurgisch entfernt werden. Sie benötigt somit einen weiteren chirugischen, invasiven Eingriff[18].

Die Distraktion mit Kappenschienen-Distraktoren stellt sicherlich eine interessante Variante der dentalgestützten Apparaturen dar, wird jedoch, da vornehmlich im Wechselgebiss indiziert, vom Autor nicht angewandt. In dieser Entwicklungsphase des menschlichen Gebisses haben herausnehmbare Zahnspangen für die sagittale und transversale Erweiterung ein derart großes Potential, dass diese dem invasiven chirurgisch unterstützen Distraktor vorgezogen werden sollten. Die Indikation zur Distraktion beginnt nach eigener Erfahrung frühestens im permanenten Gebiss.

Skelettaler Wirkungsgrad bei dentaler Distraktionsapparatur

Messergebnisse von Dehnschraubenöffnung und Abstand der Messimplantate zur Ermittlung der skelettalen Wirkung bei n=16 Patienten (aus der Diss.: „Untersuchung der skelettalen Wirkung einer dental verankerten medianen Distraktionsosteogenese im Unterkiefer“ von Marcus Willeke, Frankfurt, 2008)[29]

Die Zuwachsraten für jeden Patienten wurden durch lineare Interpolation nach Newton der einzelnen Messwerte ermittelt. Aus diesen Anstiegen wurde wiederum ein Mittelwert gebildet, der im folgenden Diagramm wiedergegeben ist (Tabelle 1).

Abb. 2

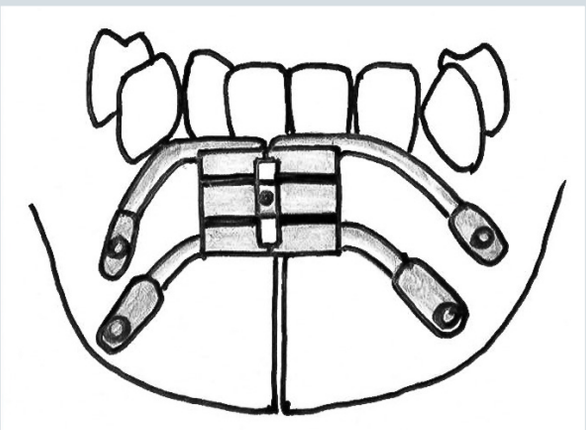

Skizze eines ossären Fixation mit Hyrax-Schraube nach Guerrero et al.[7]

Abb. 3

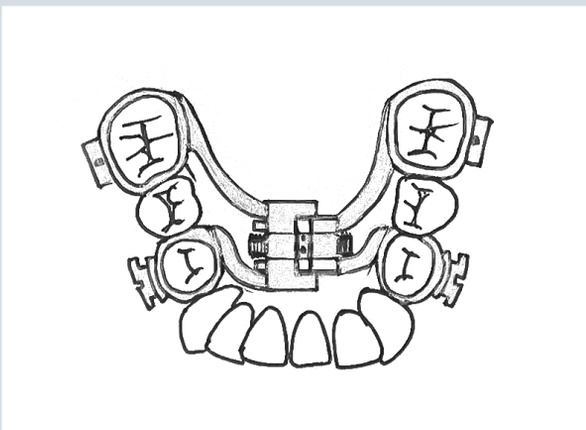

Skizze einer dental fixierten Apparatur mit Hyrax-Schraube nach Guerrero et al.[7]

Distraktorschraube

Die ersten Distraktionen wurden mit normalen Hyrax-Schrauben vorgenommen (Abb. 4), die eine dentale Abstützung an den Eckzähnen sowie eine ossäre Fixation im subapikalen Bereich in der Umschlagfalte aufwiesen[18]. Danach wurden Apparaturen mit GNE-Schrauben sublingual platziert (Abb. 5). Diese waren dann schon rein dental getragen[7,13]. Obwohl die Apparatur recht groß war, störte sie den Patienten kaum. Der Nachteil lag eher in der Wirkung, dass diese Schraube zu rigide fixiert war. Durch diese starre Fixierung kann sich das Kiefergelenk bei der Distraktion nicht so gut neu ausrichten. Zudem haben Versuche an Mäusekiefern ergeben, dass die Knochenneubildung bei starrer Fixierung nicht so gut und schnell verläuft, als wenn man eine etwas weichere Fixierung verwendet, die noch etwas Spiel zulässt[34]. Zu schmale Dehnschrauben sollten allerdings auch nicht verwendet werden, da hier die Gefahr besteht, dass die Schraube unter dem Kaudruck bricht und dann die durchtrennten Unterkiefersegmente unfixiert frei beweglich sind.

Als gebräuchliche Alternative zwischen zu starrer Fixationsschraube und zu schwachem Element hat sich die Dehnschraube Variety[4] (Dentaurum 602-806-10 Abb. 6) erwiesen. Diese besitzt genügend Stabilität, um dem ausgesetzten Kaudruck standzuhalten, ist aber dennoch flexibel genug, um die Nachteile einer zu starren Fixation zu kompensieren. Ähnliche Schrauben mit Rückstellsicherung können auch Verwendung finden.

Abb 4.

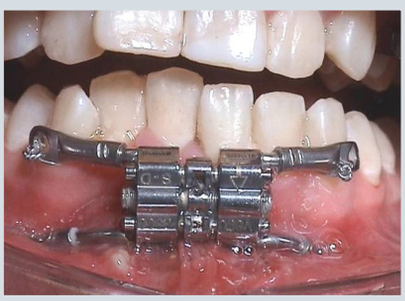

Ossär-dentale Fixation durch Dr. Dr. Kater, Bad-Homburg[18]

Abb. 5

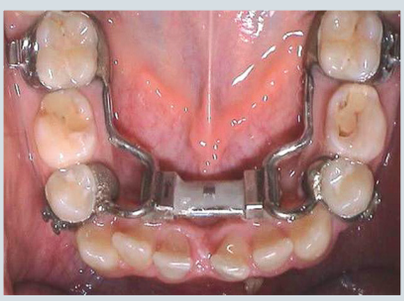

Dentale Fixation mit Hyrax-Schraube.

Abb. 6

Variety Schraube v. Dentaurum zur Herstellung einer grazileren Distraktionsapparatur.

Tabelle 1

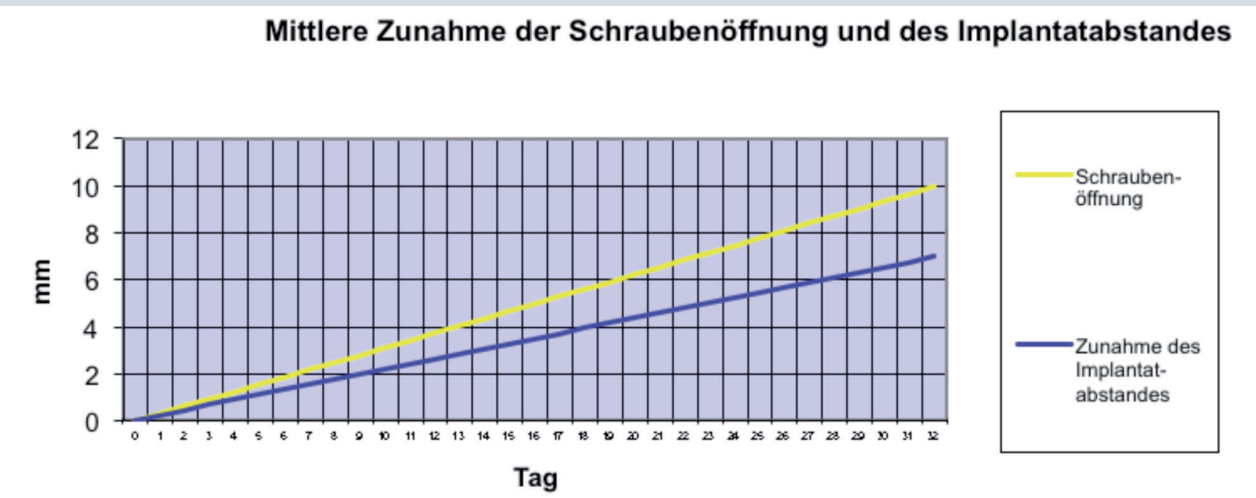

Vergleich der Schraubenöffnung mit der Öffnung des Distraktionsspaltes, gemessen an den Referenzimplantaten zur Ermittlung der dentalen und der skelettalen Wirkung bei dental fixierter Distraktionsapparatur. Eine skelettale Wirkung von zumindest 70% ist nachweisbar. Die Steigung der Geraden, die die Schraubenöffnung im Mittelwert repräsentiert, beträgt: 0,31. Die Steigung der Geraden, die die Zunahme des Implantatabstandes repräsentiert, beträgt: 0,22. Aus den Messwerten ergibt sich, dass die dental verankerte Distraktionsapparatur im Durchschnitt einen skelettalen Effekt von 70,97% sowie einen dentalen Effekt von 29,03% hatte.[29]

Distraktion Behandlungsablauf

Sollten die Wurzeln der unteren Schneidezähne zu nah aneinander liegen, können diese mit einer kurzzeitigen Mini-MB Apparatur, bestehend aus zwei distalanguliert geklebten Brackets, einem superelastischen Bogen und einer zwischen den Zähnen eingesetzten Druckfeder, für 6-8 Wochen separiert werden. Diese Maßnahme ist jedoch nur bei ca. 5% der Patientenfälle erforderlich. Eine vorherige Absprache mit dem operierenden Kieferchirurgen ist hierbei zur Klärung hilfreich.

Einige Tage vor dem Anpassen der Bänder werden die Zähne 34, 36, 44, 46 mit approximalen Gummiringen separiert. Nach dem Anpassen der Bänder und nach der Abdrucknahme für den Laborprozess sollten wieder Separiergummis eingesetzt werden, um ein spannungsfreies Eingliedern des Distraktors zu gewährleisten. Es ist besonders darauf zu achten, dass die Bänder im Abdruck korrekt sitzen! Zusätzlich werden diese mit Klebewachs fixiert, damit sie beim Ausgießen nicht verrutschen. Durch das Herausbiegen der Häkchen (falls vorhanden) vor der Abdrucknahme sitzen die Bänder noch sicherer im Alginatabdruck. Es empfiehlt sich, eher etwas zu große Bänder zu nehmen, damit ein einwandfreier Einschub des Distraktors gesichert ist.

Im Laborprozess ist insbesondere darauf zu achten, dass das Schraubengewinde mit Kühlpaste vor Überhitzung geschützt wird. Eine Überhitzung würde den ausgehärteten Stahl erweichen und die Bruchgefahr erhöhen. Der Distraktor wird mit Glasionomerzement, Ketac-Cem oder Fuji einzementiert. Zur Gewöhnung und zum spannungsfreien Sitz sollte die Apparatur mindestens eine Woche (besser 4 Wochen) vor der OP eingesetzt werden. Bei nicht spannungsfreiem Sitz öffnet sich der Distraktionsspalt direkt nach der Durchtrennung der Mandibula zu sehr und verzögert den Heilungsverlauf.

Abb. 7 (Quelle Bild 7-9: Dr. Dr. Kater, Bad Homburg)

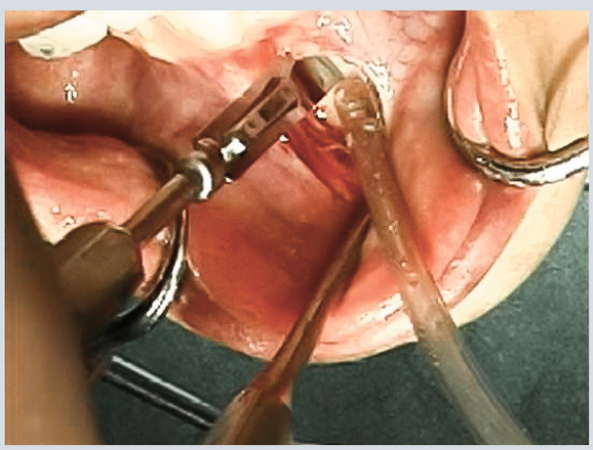

Chirurgische Durchtrennung des UK mit oszillierender Säge.

Distraktionschirurgie

Die eigentliche Distraktionschirurgie stellt einen relativ kleinen und kurzen Eingriff dar. Eine ambulante Durchführung mit Sedierung und Propofol-Narkose ist auch möglich.

Abb. 8

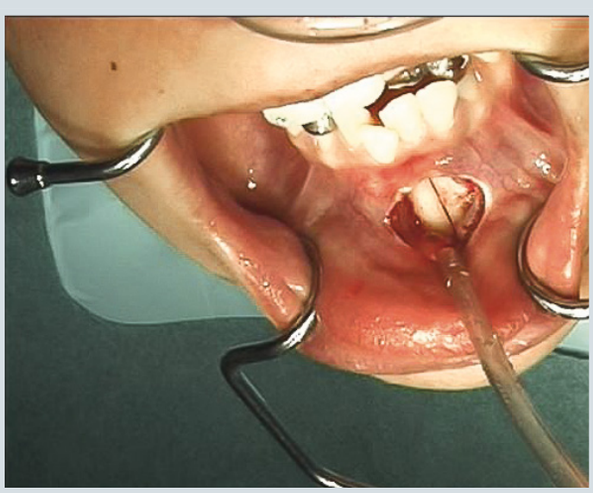

Nach chirurgischer Trennung des UK: das Operationsfeld ist kleiner als ein 50 Cent Stück.

Abb. 9

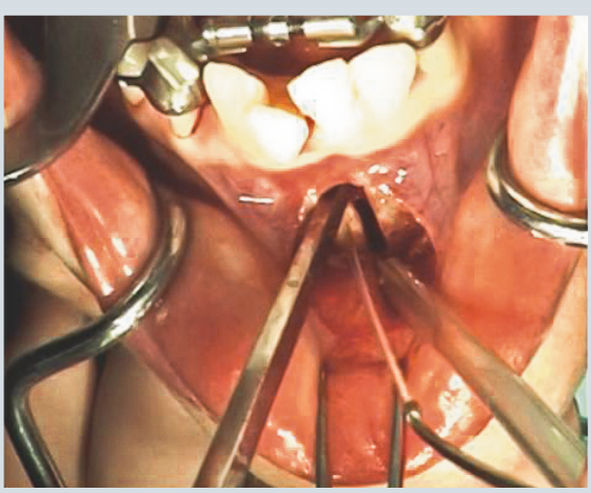

Mit einem Meißel wird der Alveolarfortsatz ebenfalls gelöst und die beiden Kieferhälften sind vollständig voneinander getrennt.

Nach Freilegen des OP-Bereiches wird die Symphyse der Mandibula mit einer chirurgischen elektrischen Säge oder einer piezoelektrischen Säge im caudalen Bereich durchtrennt bzw. angesägt (Abb. 7, 8). Die definitive Trennung beider Kieferhälften mit der Trennung der empfindlichen Alveolarsepten erfolgt dann mit dem Meißel (Abb.9).

Zur Kontrolle des OP-Erfolges dreht der Kieferchirurg die Dehnschraube bis zu 10 Schritte auf und dann wieder um ca. 6 Schritte zurück. Da eine Viertelumdrehung 0,2 mm entspricht, liegt die initiale Aktivierung bei 0,8 mm. Nun sollte 5-10 Tage abgewartet werden, bis die Distraktionsphase beginnt. Die Patienten empfinden in der Regel keine Schmerzen oder Missempfindung nach der Operation und die darauffolgende Distraktion ist ebenfalls schmerzfrei.

Distraktionsphase

Der innere Abstand zwischen den Schraubenmatrizen liegt bei 1,96 mm. Vor Beginn der Distraktion wird dieser kontrolliert, die Voraktivierung durch den Kieferchirurgen bestimmt und in das Messprotokoll eingetragen.

Tabelle 2

Messprotokoll Distraktionsosteogenese

Name des Patienten:_____ **Dr. G. Polzar - Kieferorthopäde**

Distraktor eingesetzt am:_____ OP-Termin am: _____

Beginn der Erweiterung (1. Drehung) am: _____

OP-Aktivierung: _____mm = Anzahl: _____X

Tag	Datum	morgens	abends	Gesamtsumme

Wichtig:

- **Vorgegebene maximale Drehzahl vom Arzt: _____ viertel Umdrehungen**
- Kleine Dehnschraube fällt bei 47 viertel Umdrehungen auseinander
- Große Dehnschraube fällt bei 55,5 viertel Umdrehungen auseinander
- V 12 Dehnschraube fällt bei 55 viertel Umdrehungen auseinander

Schraubentyp / Firma:_____

Beispiel eines Messprotokoll zur UK-Distraktionsosteogenese (Download als PDF unter: http://www.zahnspange-kieferorthopaedie.de/Veroeffentlichung/veroeffentlichung.html)

Unterkiefer

Es ist dringend anzuraten ein genaues Messprotokoll zu führen und dieses durch zusätzliche Kontrollmessungen bei jeder Sitzung zu überprüfen, um die Übersicht über die Distraktionsphase zu behalten! Die genaue Anzahl der initialen Aktivierung wird ermittelt und als Startposition in das Messprotokoll eingetragen. Dem Patienten oder Angehörigen wird nun erklärt, wie er die Schraube aktivieren kann. Am praktischsten sind hierzu die abgekürzten Schraubenschlüssel der herausnehmbaren Spangenschrauben. Diese sind zum besseren Halt und zur Absicherung vor Aspiration mit einem Zahnseidenfaden zu versehen.

Es sollten maximal zwei Aktivierungen pro Tag erfolgen. Diese nimmt der Patient selbst vor und addiert sie im Messprotokoll, welches er bei jeder Sitzung vorlegt. Die Termine sollten in einem Abstand von 5 Tagen erfolgen, da dann notfalls noch Korrekturen möglich sind, ohne dass der Distraktionsspalt wieder zusammengewachsen ist. Winsauer[30] empfiehlt bis zu 3 Aktivierungen pro Tag. Dies kann insbesondere bei Kindern durchaus gelingen.

Es hat sich jedoch gezeigt, dass bei der Distraktion von Erwachsenen ein langsameres Vorgehen sicherer ist. Bei zu schneller Öffnung des Distraktionsspaltes verzögert sich mitunter die Knochenneubildung der Kompakta und am Distraktionsspalt kommt es zu einer knöchernen Einziehung, die sich erst sehr spät (nach über einem Jahr) ausglättet oder sogar bestehen bleibt. Um eine gute Kallusbildung entstehen zu lassen, kann ich folgende Richtlinien geben:

Distraktionsregeln:

1. Mindestens 5 jedoch maximal 10 Tage nach der chirurgischen Durchtrennung des UK sollte mit der Distraktion begonnen werden.
2. Eine Voraktivierung von bis zu 6 Umdrehungen während der OP und bis zu 4 Umdrehungen bei der initialen Distraktion durch den Kieferorthopäden im Falle einer unterlassenen Voraktivierung sind möglich.
3. Bei Kindern und Jugendlichen kann bis zu 3 mal täglich aktiviert werden.

4. Bei Patienten ab dem 18. bis zum 40. Lebensjahr sollte nur 2 mal täglich aktiviert werden.
5. Patienten im 40. bis 55. Lebensjahr sollte täglich nur einmal (max. 2 mal) aktiviert werden.
6. Bei Patienten, die älter als 55-60 Jahre sind, sollte auf eine Distraktionsosteogenese zu Gunsten einer weitreichenden approximalen Schmelzreduktion oder der Extraktion eines einzelnen unteren Frontzahnes verzichtet werden.
7. Es sind maximal 12 mm Distraktion pro Schraube möglich. Da bei der dental getragenen Apparatur laut Willeke[29] eine durchschnittliche skelettale Wirkung von zumindest 70% zu erwarten ist, sollte zum sicheren Erreichen der gewünschten Erweiterung bis 5 mm um weitere 2 mm überkompensiert werden und über 5 mm um weitere 3 mm überkompensiert werden.
8. Patienten im Wechselgebiss sollten nur bei Vorliegen eines Scherenbisses mit Distraktionsosteogenese behandelt werden. Ansonsten sind herausnehmbare Plattentechniken anzuwenden, welche einen ähnlichen Wachstumseffekt bewirken können, jedoch mit geringerer Patientenbelastung, da non-invasiv, verbunden sind.
9. Folgende Röntgenkontrollen sind erforderlich:
   - Vor der Dist-Ost zur Ermittlung der Wurzelstellung der unteren mittleren Frontzähne (Abb. 10, 11).
   - Direkt nach der Distraktionsosteogenese zur Kontrolle des Erfolges der chirurgischen Intervention; insbesondere auf die Unversehrtheit der Frontzahnwurzeln ist zu achten (Abb. 12).
   - Direkt nach der Distraktion zur Kontrolle des Behandlungsverlaufes.
   - Drei Monate nach Abschluss der Distraktion, vor dem Entfernen des Distraktors zur Kontrolle der Kallusbildung (Abb. 13, 14).
   - Ein bis zwei Jahre nach der Distraktion zur Kontrolle der vollständigen Ossifikation (Abb. 54).

Abb. 10 (Quelle Bild 10-14: Dr. Davids, Bad Homburg)

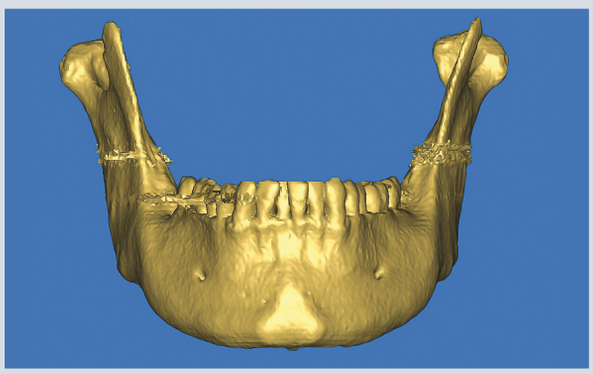

CT-Aufnahme UK-Front vor der Distraktion.

Abb. 11

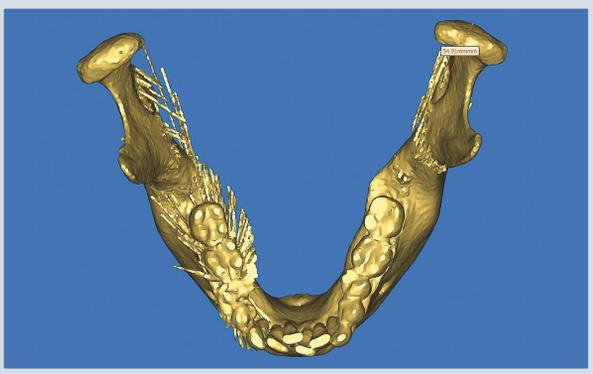

CT-Aufnahme UK-Aufsicht vor der Distraktion.

Abb. 13

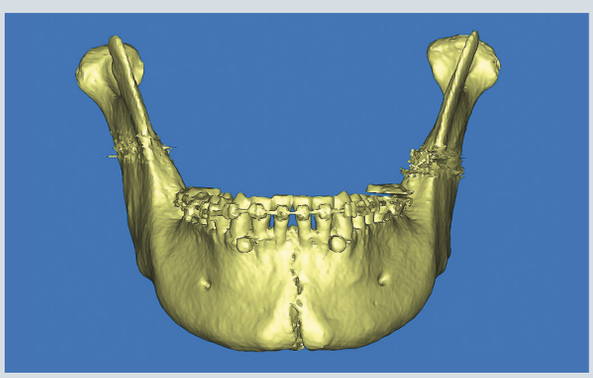

CT-Aufnahme UK-Front 8 Wochen nach der Distraktion mit fortgeschrittener Knochenneubildung.

Abb. 14

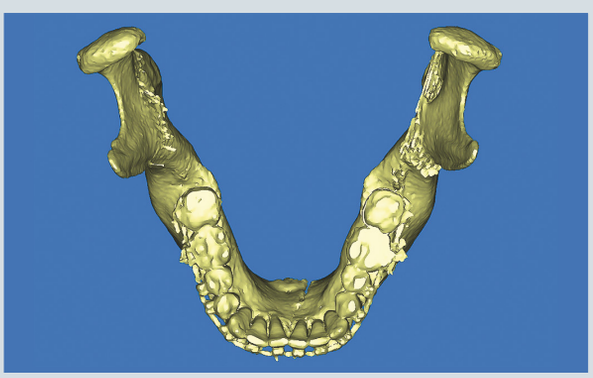

CT-Aufnahme UK-Aufsicht. Die caudale Kompakta ist noch nicht reossifiziert.

10. Während der Aktivierungsphase dürfen keine oszillierenden Zahnbürsten verwendet werden und es darf keine Zahnreinigung mit Ultraschall erfolgen, da dies dazu führen kann, dass sich die aktivierten Schrauben trotz Rückdrehsicherung von selbst zurückdrehen.

Während der Kontrollbesuche überprüft der Arzt die im Protokoll aufgelisteten Aktivierungen durch vergleichende Messung des Gewindeabstandes mittels elektronischer Schiebleere. Die Aktivierung ist nach ca. 3-5 Wochen abgeschlossen. Jetzt wird die Schraube mit lichthärtendem Fissurenversiegler verblockt (Abb. 38,39).

Die Apparatur bleibt nun 6 Wochen in situ, bis eine Weiterbehandlung mit Multibandapparaturen erfolgen kann. Oder sie bleibt 3 Monate in situ, bis sie zur folgenden Invisalightherapie entfernt wird. Es ist ratsam, zwischen der Entfernung der Distraktionsapparatur und dem Invisalignabdruck nochmals 4 Wochen zu warten, um einen besseren, exakteren Start bei der folgenden Schienentherapie zu ermöglichen.

Abb. 12

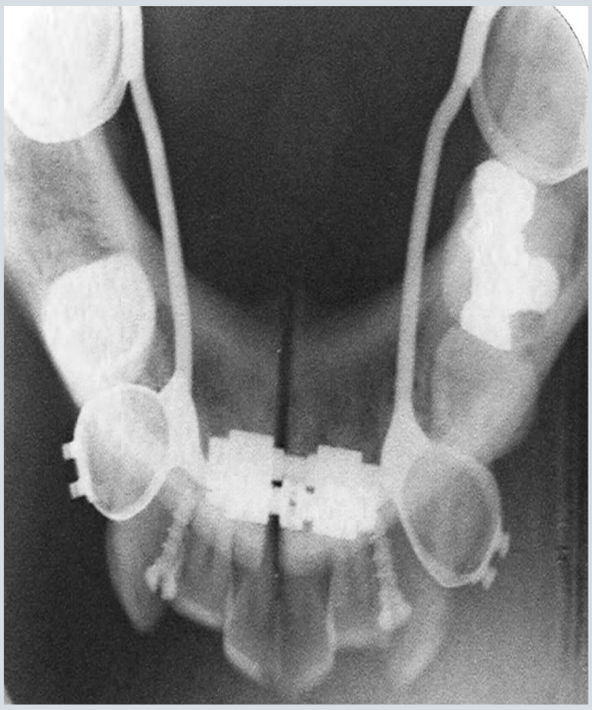

UK-Röntgen-Aufsicht zur Kontrolle der erfolgreichen Durchtrennung der Mandibula.

Abb. 54

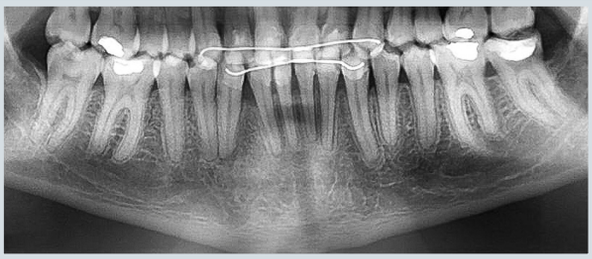

OPT nach Abschluss der Behandlung, 24 Monate nach der Distraktion. Die Kompakta hat sich vollständig erneuert. An der Ausrichtung der Spongiosatrabekel ist der noch nicht ganz so dichte Distraktionsspalt zu erkennen. Die vollständige funktionelle Einheit ist wiederhergestellt.

Kiefergelenk-MFD-MRT-OPT-Kontrolle

Bei solchen Eingriffen wird gerne immer viel über die möglichen Auswirkungen auf das Kiefergelenk spekuliert. Nach einer Dissertation von von Bremen[3] wurde bei 100 Distraktionsfällen nur über unwesentliche und auch nur temporäre Kiefergelenkschmerzen berichtet.

Abb. 38

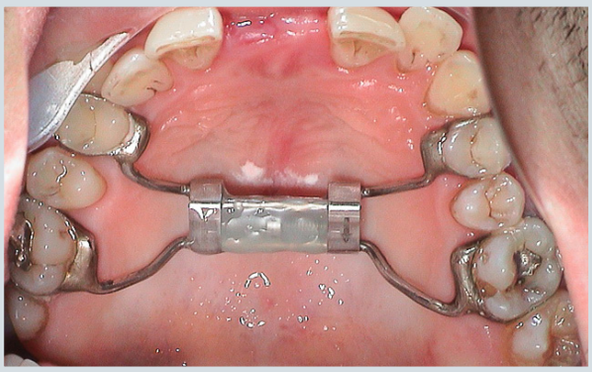

OK-Aufsicht direkt nach der Aktivierung um 10 mm und anschließender Verblockung der Schraube mit Tetric-Flow.

Abb. 39

UK-Aufsicht direkt nach der Aktivierung um 10 mm und anschließender Verblockung.

Betrachtet man die Situation als eine reine geometrische Vektorbewegung, wie sie insbesondere bei zu starren Verankerungen mit osseärer Fixation (Abb. 2) oder mit Hyrax-Schraube nach Guerrero[6,7,8] (Abb. 3) oder Kappenschienen zu vermuten wäre, so bestünde bei der Transversalbewegung des Kiefergelenkköpfchens die Gefahr einer Überdehnung des Ligamentum laterale. Zudem würde sich eine häufig vorkommende partielle anteriore mediane Diskusverlagerung in Richtung einer totalen anterioren Diskusverlagerung verschlechtern. Im Gegenzug hätte eine Gelenkschraube (Hinge-screw) wie von Winsauer[30] verwendet die gleiche positive Wirkung wie die semirigide Variety Schraube von Dentaurum[4]. Durch die anterior latera-

Abb. 15

Paracoronale MRT-Aufnahme eines Patienten vor der Distraktion mit partieller medianer anteriorer Diskusverlagerung und lateraler Kompression.

Abb. 16

Paracoronale MRT-Aufnahme des gleichen Patienten nach chirurgischer Durchtrennung des UK. Eine deutliche Spontanreposition mit regelrechter Lage des Diskus und jetzt weiter geöffnetem Gelenkspalt sind gut zu erkennen.

le Rotation schiebt sich der mediane Anteil des Caput mandibulae nach vorne über den partiell nach anterior median verlagerten Diskus. Eine vollständige Diskusreposition könnte somit die erwünschte Folge sein (Abb. 15, 16).

Vergleicht man die Winkel, welche sich aus den Tangenten der Höckerspitzen von Prämolaren zu Molaren bilden, so ist unabhängig vom Distraktionsapparat eine Öffnung von ca. 2° festzustellen (Abb. 17, 18). Eigene Untersuchungen haben ergeben, dass eine Distraktion

Abb. 17

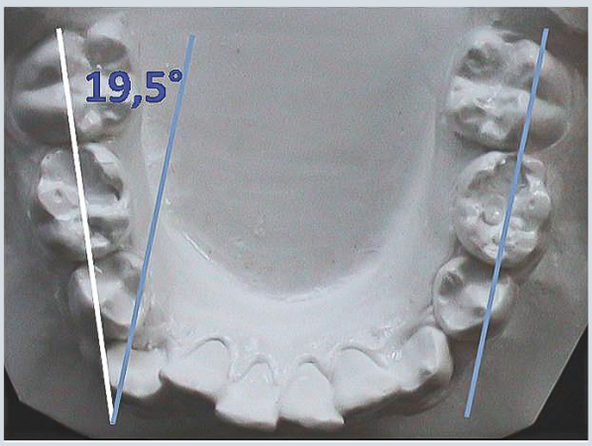

Abb. 18

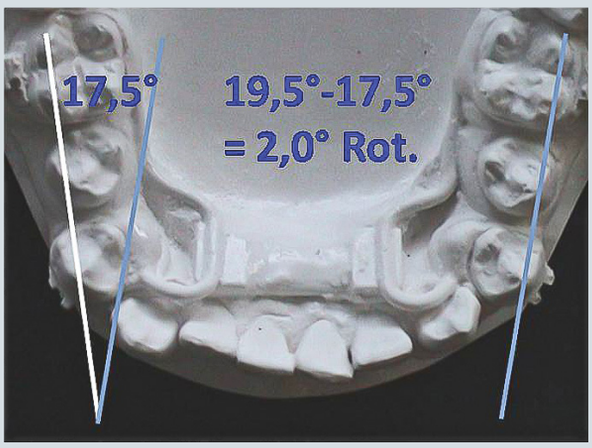

Vergleich der Tangentenwinkel vor und nach der Distraktion. Eine Erweiterung von 2° entsprechend ca. 35% Rotation sind messbar

Tabelle 3

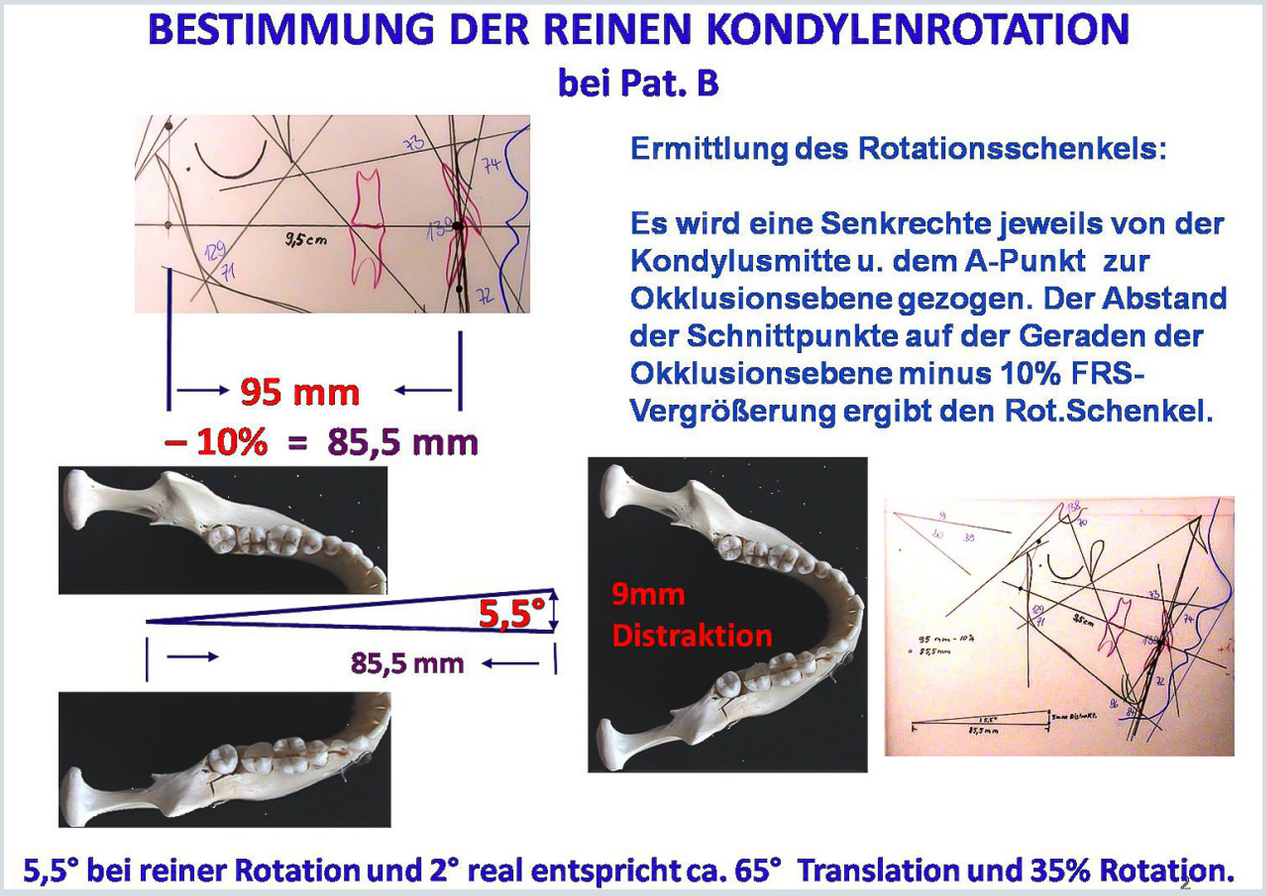

Ermittlung der Condylusrotation nach erfolgter Distraktion.[18]

mit reiner Rotation in der horizontalen Ebene bei 9-10 mm ca. 5,5° Öffnungswinkel entsprechen (Tabelle 3). Demnach beträgt die Translation ca. 65% und die Rotation ca. 35% in der horizontalen Ebene[17].

Auszug aus dem Erstpublikationsskriptum des Autors.: Mediane transversale Distraktionsosteogenese im Unterkiefer. Kieferorthop 17: S.215-222, Quintessenz, Berlin 2003:

„Die dental verankerte Distraktionsosteogenese zeigte hier eine geringere mesiolaterale Kondylenrotation (36 %) als die osseär verankerte Methode (50 %). Es gilt zu diskutieren, welche Methode die schonendere für die Adaption des Kiefergelenkes ist. Zum einen sind die Bewegungen von 2-4 mm translatorischer Ausrichtung der Kondylen oder 2° Rotation relativ gering, so dass wie bei den oben geschilderten Fällen nur mit sehr geringen Remodellationsvorgängen im Kiefergelenkköpfchen zu rechnen ist und somit auch keine schmerzhaften Reaktionen im Kiefergelenk zu erwarten sind[10].

Zum anderen ist die transversale Expansion des interkondylären Abstandes mit der translatorischen Bennetbewegung vergleichbar (intermediate sideshift), die ja einer physiologischen Bewegung des Unterkiefers entspricht. Eine Rotation der Kondylen könnte den Nachteil aufweisen, dass hierdurch im distolateralen Bereich des Kondylus-Fossa-Komplexes eine dorsale Kompression des Caput condylaris gefördert werden könnte.

Da der anatomische Condylenwinkel bei 10°-15° Neigung zur Frontalebene liegt, bewirkt eine Rotation immer eine anteriore Bewegung der getrennten und rotierten UK-Zahnsegmente. Dies kann einen positiven Effekt auf KI-II-Patienten haben, wie es hier bei der Patientin II der Fall sein mag; es kann insbesondere bei Patienten mit Neutralokklusion oder progener Tendenz hierdurch („dorsaler Zwangsbiss“) zu einem dorsalen Belastungsvektor führen, der auf die bilaminäre Zone einen schädigenden Druck ausüben könnte. Die laterale Translation kann jedoch ebenso in Folge des Condylenwinkels einen Belastungsvektor auf die lateralen und dorsolateralen Bereiche der Fossa artikularis ausüben.“[18]

Während der Autor ca. 500 Patienten mit einer MRT-Diagnostik des Kiefergelenkes untersucht hatte, war es stets schwierig, diese Patienten nach erfolgreicher Therapie und Beschwerdefreiheit zu einer Nachuntersuchung zu bewegen. Die wenigen Patienten mit MRT-Diagnostik vor und nach Distraktionsosteogenese wiesen keine Verschlechterung der anatomischen Situation nach der Distraktion auf. Bei einigen kam es wie bei dem hier (Abb. 15, 16) dargestellten Fall sogar zu einer spontane Dekompression des Gelenkspaltes mit Reposition des Diskus. Dies ist umso bemerkenswerter, als bisher bei keiner anderen Patientengruppe mit CMD-Symptomatik und CMD-Therapie eine Diskusreposition nachweisbar war. Lediglich die Vergrößerung des dorsocranialen Gelenkspaltes, der bilaminären Zone war ein häufigeres Zeichen der anatomischen Verbesserung nach erfolgreicher und beschwerdefreier CMD-Therapie.

These:

Demzufolge müsste es eine viel einfachere Erklärung geben, warum bei der Distraktionsosteogenese keine Kiefergelenkprobleme auftreten, bzw. sich die anatomischen Strukturen sogar noch verbessern.

Die Vielzahl aller CMD-Patienten klagt über eine weitgehend einseitige laterale Belastung. Demzufolge weist eine Gelenkseite immer einen höheren Grad der Pathogenität auf, als die kontralaterale Seite hierzu.

Abb. 19 **Abb. 20**

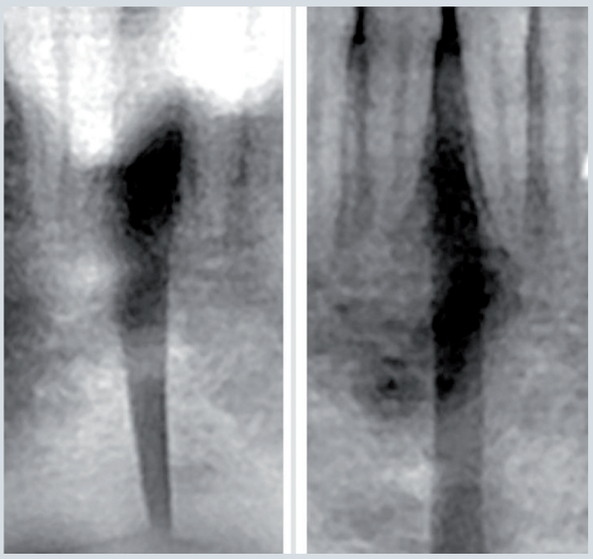

Konvergenter (links) und divergenter (rechts) Osteogenesespalt nach Aktivierung

Abb. 21 Abb. 22

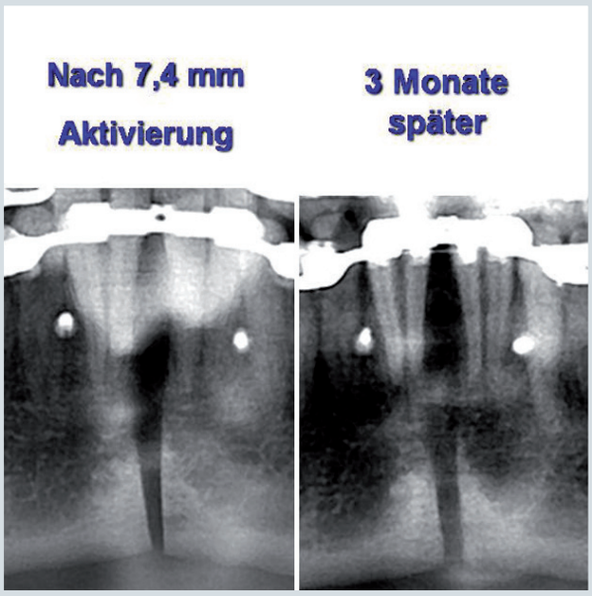

Patient direkt nach der Aktivierung und 3 Monate später. Die caudale Auftreibung mit Öffnung des Gelenkspaltes durch die fortgeschrittene Kallusbildung ist gut sichtbar. Der Gelenkspalt hat sich parallelisiert.

Abb. 23 Abb. 24

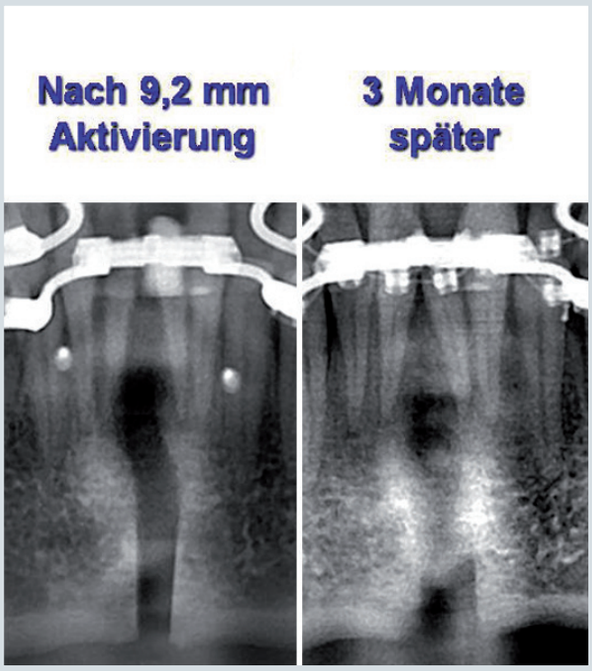

Patient direkt nach der Aktivierung und 3 Monate später. Ebenfalls eine deutliche Erweiterung des Gelenkspaltes durch die Kallusbildung. Die caudale Kompakta ist bereits in mäßiggradiger Ossifizierung zu erkennen.

Abb. 25

Abb. 26

Abb. 27

Röntgenkontrolle eines Patienten nach der chirurgischen Durchtrennung, nach der Aktivierung und 5 Monate später mit deutlich sichtbarer Kompaktakontinuität.

Abb. 28



Abb. 29

Abb. 30

Gesichtsfotos des Patienten vor Behandlungsbeginn.

Abb 37

Detailansicht des Mundes mit beidseitigem bukkalen Korridor aufgrund der Kieferenge.

Abb. 38b

OK nach Entfernung der Hyrax-Apparatur mit Diastema mediale und nach labial stehendem Zahn 13.

Abb. 39c

Frontalansicht vor MB-Therapie. Deutlich zu sehen, dass sich die UK-Frontzahnlücken von selbst geschlossen haben.

Abb. 31 (o.), Abb. 34 (u.)

Abb. 32 (o.), Abb. 35 (u.)

Abb. 33 (o.), Abb. 36 (u.)

Intraorale Aufnahmen des Patienten zu Behandlungsbeginn. Ein ausgeprägter Engstand mit vollständiger Labialposition prägen das Gesamtbild der Zahnfehlstellung. Die oberen Frontzähne sind abradiert. Zahn 43 steht im Kreuzbiss.

Abb. 55

Abb. 56

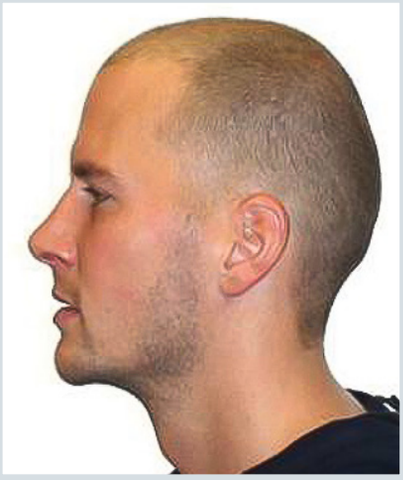

Abb. 57



Gesichtsfotos des Patienten nach der aktiven Therapie. Eine skelettale Zunahme der Gesichtsbreite ist nicht wahrnehmbar.

Abb. 40 (o.), Abb. 43 (u.l.)

Abb. 41 (o.), Abb. 39b (u.m.)

Abb. 42 (o.), Abb. 44 (u.l.)

Anschließende MB-Therapie zur Einordnung der lateralen Eckzähne.

Abb. 45 (o.), Abb. 48 (u.)

Abb. 46 (o.), Abb. 49 (u.)

Abb. 47 (o.), Abb. 50 (u.)

Intraorale Situation direkt nach Abschluss der aktiven Behandlung und MB-Entfernung. Die gesamte Behandlungsdauer betrug bei diesem schwierigen Fall nur 2 Jahre.

Da es sich um ein Doppelgelenk handelt, befinden sich beide Gelenke in gegenseitiger Abhängigkeit. Das ungünstiger positionierte Gelenk kann nicht ausweichen, wenn es durch das besser positionierte Gelenk, welches dann ja auch häufiger im Einsatz ist, dominiert wird. Auf der anderen Seite gibt es auch einen negativen Einfluss der pathogenen Gelenkseite zur gesunden Seite hin.

Mit dem Durchtrennen des Unterkiefers in eine rechte und eine linke Hälfte werden beide Gelenke aus der gegenseitigen „Gefangenschaft" entlassen und es besteht jetzt die Möglichkeit, dass sich die Gelenkköpfchen in ihre ideale, spannungsfreie Position ausrichten können. Spontanrepositionen und Entlastungen der bilaminären Zone sind zu beobachten.

Ein weiteres Indiz für diese These ist, dass sich die Schnittflächen des Distraktionsspaltes trotz Verwendung der gleichen, viel Spiel erlaubenden Apparatur, bei keinem Patienten in gleicher Weise öffnen. Die Knochenwände entlang des Sägeschnittes öffnen sich sowohl parallel als auch konvergent (Abb. 19) oder divergent (Abb. 20).

Es gibt Patienten, bei denen sich alleine nach der Durchtrennung der Mandibula ohne jegliche Aktivierung des Distraktors eine spontane Öffnung des Distraktionsspaltes abzeichnet. Ist die Mandibula erst einmal getrennt, so richten sich die beiden Hälften in ihre günstigste, spannungsfreieste Position aus. In dieser neuen, dann gelenkorientierten Position können die UK-Segmente wieder zusammenwachsen.

In dieser Hinsicht könnte die Distraktionsosteogenese als eine Therapieoption bei Patienten mit craniomandibulärer Dysfunktion gelten.

Distraktionsspalt

Das Procedere der Distraktion unterteilt sich in:

1. Ausführung der Kortikotomie
2. Latenzperiode (5-10 Tage)
3. Distraktionsperiode (21-30 Tage)
4. Konsolidierungsphase (8-12 Wochen)

In der Konsolidierungsphase beginnt die Ossifikation mit Kallusbildung (Abb. 21, 23). Hierbei wird der Distraktionsspalt weiter auseinander gedrückt, und der kaudale Teil des Distraktionsspaltes öffnet sich divergierend (Abb. 22, 24). Nach vollständiger Ossifikation parallelisieren sich die Spaltflächen wieder (Abb. 25-27).

Da sich die Zähne nach der Distraktion von alleine in Richtung des Distraktionsspaltes bewegen, sollte dieser nicht durch einen Kunststoffzahn, einen Pointic, die natürliche Zahnbewegung behindern. Zwar fordern Guerrero et al. dieses Vorgehen[7,8]; es hat sich allerdings in der Praxis als nützlich erwiesen, die mittleren unteren Schneidezähne in den Distraktionsspalt hinein wandern und kippen zu lassen, so wie Wehrbein et al.[27] in jeder orthodontischen Aktion eine kippende und sich wieder aufrichtende Bewegung sehen und dies nach Wehrbein auch die beste Variante zur Knochenrekonstruktion und zum Lückenschluss darstellt.

Patientenbeispiel, Kasuistik

Der 29-jährige Patient meldete sich in der Praxis mit dem Kommentar, dass ihm alles an seinen Zähnen störte (Abb. 28-37). Ihm wurde sowohl eine Invisalign-Behandlung als auch eine Therapie mit Multiband mit vorheriger Distraktionsosteogenese im UK und forcierter Gaumennahterweiterung im OK angeboten. Er entschied sich für die MB-Therapie.

Bei dem Patienten liegt eine neutrale basale Relation mit ausgeprägter tranversaler Enge beider Kiefer vor. Der OK weist einen Platzmangel von 10 mm und eine transversale Abweichung von -8 mm auf (Abb. 31). Der UK weist einen Platzmangel von 12 mm und eine transversale Abweichung von 8 mm auf (Abb. 32). Die Frontzähne stehen im tiefen Deckbiss mit Engstand im UK, Kreuzbiss 43 und totalem Platzmangel mit Labialposition 13,43 (Abb. 33-35). Der Schneidezahnindex deutet mit SI OK=35 auf eine übergroße Zahnform hin. Die oberen, mittleren Inzisiven weisen in Folge der Zahnfehlstellung erhebliche Abrasionen auf (Abb. 36, 37).

Bereits 4 Tage nach der Kortikotomie beider Kiefer konnte mit der Distraktion und der Gaumennahterweiterung begonnen werden. Beide Dehnschrauben wurden mit 50 Umdrehungen entsprechend um 10 mm aktiviert. Im OK wurde in der ersten Woche drei-

mal täglich aktiviert. Damit das Weichgewebe auf die starke Dehnung ohne Ruptur reagieren kann, wurde danach der Aktivierungsrhythmus auf zweimal pro Tag reduziert. Nach 4 Wochen war die OK-Aktivierung abgeschlossen und die Hyrax-Schraube konnte verblockt werden (Abb. 38b). Die UK-Distraktion dauerte etwas länger. Nach initialer eintägiger Aktivierung in der ersten Woche wurde in den darauffolgenden Wochen ein- bis zweimal pro Tag gedreht. Nach 5 Wochen war die aktive Distraktionsphase im UK beendet und die Distraktionsschraube konnte mit Tetric Flow verblockt werden (Abb. 39c).

Nach jeweils 10 Wochen wurden die Expansionsapparaturen entfernt und die MB-Therapie eingeleitet. Die oberen mittleren Frontzähne wurden an den Inzisalkanten mit Composite aufgebaut. Zur Vermeidung von parodontal ungünstigen interproximalen schwarzen Dreiecken wurde an allen Schneidezähnen trotz Expansion eine ASR vorgenommen[31].

Nach 8 Monaten der MB-Therapie musste eine kleine Pause eingelegt werden. Für die bevorstehende Hochzeit wurden alle Brackets an den Front- und Eckzähnen kurzzeitig entfernt (=Hochzeitsgeschenk des Behandlers). Die Hochzeitspause abgezogen, dauerte die MB-Behandlung 20 Monate (Abb. 40-44).

Die Gesamtzeit der aktiven Behandlung dauerte 23 Monate. Nach knapp zwei Jahren aktiver Therapie ist es gelungen, einen extremen Engstand beider Kiefer ohne Extraktion erfolgreich mit gutem Ergebnis abzuschließen (Abb. 45-50).

Die Röntgenkontrolle im OPT dokumentiert einen problemlosen Verlauf der Distraktionsosteogenese mit vollständiger Wiederherstellung der Kompakta (Abb. 51-54).

Abb. 51

OPT vor Behandlungsbeginn.

Abb. 52

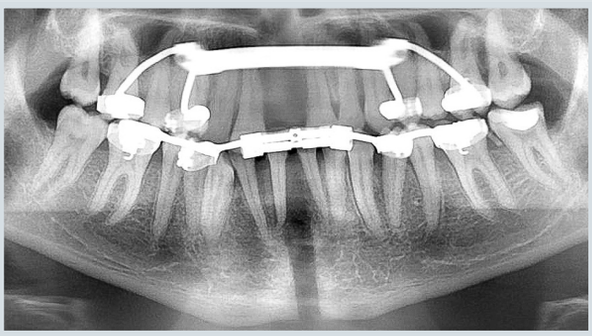

OPT vier Wochen nach der Distraktion. Einzelne Ossifikationsbrücken sind im Alveolarbereich schon sichtbar.

Abb. 53

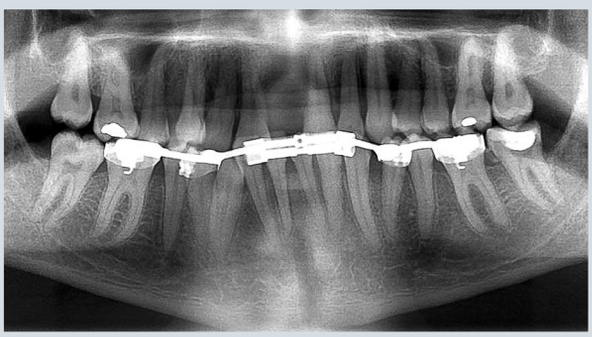

OPT 9 Wochen nach der UK-Aktivierung und 11 Wochen nach der OK-Aktivierung, kurz vor Beginn der MB-Therapie. Die unteren mittleren Schneidezähne haben ihre Wurzelspitzen schon von selbst in die Richtung des Osteogenesespaltes bewegt.

Abb. 54

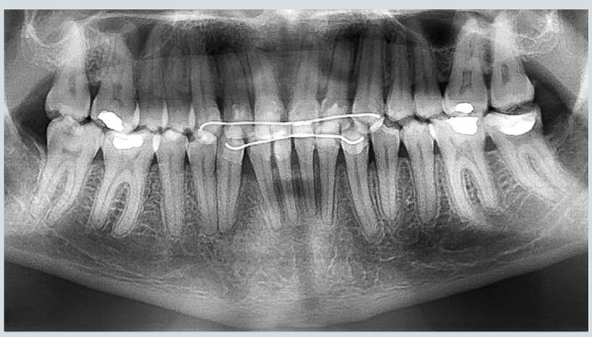

OPT nach Abschluss der Behandlung, 24 Monate nach der Distraktion. Die Kompakta hat sich vollständig erneuert. An der Ausrichtung der Spongiosatrabekel ist der noch nicht ganz so dichte Distraktionsspalt zu erkennen. Die vollständige funktionelle Einheit ist wiederhergestellt.

Abb. 58

Ein neues Lächeln ohne bukkalen Korridor und mit eingeordneten Eckzähnen macht den Patienten attraktiver. Es gibt keine kieferorthopädische Indikation zur Zahnextraktion bei Platzmangel oder Engstand.

Der Zahn 13 ließ sich zwar einstellen, eine vollständige Ausrotation ist jedoch nicht gelungen. Bemerkenswert ist, dass gerade an den rechten, vormals außenstehenden Eckzähnen keinerlei Anzeichen einer gingivalen Rezession zu beobachten sind. Ganz im Gegenteil hat sich die parodontale Situation verbessert (vgl. Abb. 33, 45).

Ein Settling während der initialen Retentionsphase bleibt noch abzuwarten. Mit einem zusätzlichen Composite-Aufbau der oberen Front und Schmelzreduktion der oberen Eckzähne nach der Settlingsphase ist eine ästhetische Optimierung möglich.

Der Patient hat sich sehr über das Ergebnis gefreut und lacht jetzt gerne, was ihm früher mit den schief stehenden Zähnen eher schwer gefallen ist (Abb. 55-58).

Zusammenfassung

Die von Guerrero 1990 erstmals am menschlichen Unterkiefer angewandte mediane Distraktionsosteogenese ist eine hervorragende Alternative zur Extraktionstherapie bei erwachsenen und jugendlichen Patienten. Insbesondere bei extremen Engständen, bei denen ein Ausgleich mit approximaler Schmelzreduktion alleine nicht mehr ausreicht, bietet sich diese Technik an (Abb. 59).

Der chirurgische Eingriff an sich stellt ein geringer invasives Vorgehen als die ansonsten oft notwendige Extraktion von 4 Prämolaren dar.

Der funktionelle Raum vitaler Vorgänge, wie Atmen, Essen, Schlucken oder auch Sprechen wird durch die mediane Distraktionsosteogenese des Unterkiefers, insbesondere in Verbindung mit eine forcierten Gaumennahterweiterung, erheblich verbessert. Das Selbstbewusstsein der Patienten wird durch die bessere Gesichtsästhetik gestärkt.

Es ist zu bedauern, dass sich diese Technik trotzdem noch nicht durchsetzen konnte und nur von wenigen Kieferorthopäden angewendet wird. Im Hinblick auf die biologische Verbesserung des stomathognaten Systems ist es wünschenswert, dass die mediane Distraktionsosteogenese des Unterkiefers möglichst bald zum Standardrepertoire aller Kieferorthopäden heranwächst.

Der Autor dieses Artikels hofft, dass er mit dieser einleitenden Darstellung zur Distraktionsosteogenese einen Beitrag dazu leistet, dass die Extraktionstherapie in der Kieferorthopädie möglichst bald der Vergangenheit angehört bzw. nur noch in Ausnahmefällen notwendig wird. Als Bench-Marking ist eine Extraktionsrate von unter 1% bei Kindern und unter 3% bei Erwachsenen mit gleichzeitiger Verbesserung der Atemfunktion und der parodontalen Verhältnisse anzustreben.

Schrifttum/Literatur:

1. Angle E.H.: Occlusionsanomalien der Zähne. Dtsch. Ausg. Meuser Verl. Berlin 1913
2. Balters W.: Leitfaden der Bionatortechnik. 1964
3. von Bremen J., Schäfer D., Kater W. et al.: Complications during mandibular midline distraction. Angle Orthod 78: 20-24, 2008
4. Dentaurum, Ispringen, Variety/Extra Mini Spezialdehnchraube Best.Nr. 602-806-10
5. Fuck L.M., Gürler G., Hönscheid R., Drescher D.: Friction behaviour of self-ligating and conventional bracket systems. DGKFO Jahrestagung, Berlin Poster Nr. 225, 2007
6. Guerrero C.: Rapid mandibular expansion. Rev. Venez. Ortod. 48: S.1-2, 1990
7. Guerrero C., Contasti G.: Transverse mandibular deficiency. In: W. H. Bell (Hrsg.), Modern Practice in Orthognathic and Reconstructive Surgery 3. 2. Auflage Philadelphia, Pa : W. B. Saunders, 2383, 1992
8. Guerrero, C.A. et al.: Intraorale Distraktionsosteogenese des Unterkiefers. IOK, 32 Nr.1: S.51-57, 2000
9. Haas, A.J.: Rapid palatal expansion of the maxillary dental arch and nasal cavity by opening the midpalatal suture. Angle Orthod 31: 73-90, 1961

10. Harper R.P., et al.: Reactive changes in the temporomandibular joint after mandibular midline osteodistraction. Br. J. Oral Maxillofac. Surg. 35, S. 20-25, 1997
11. Herrmann Chr.: Einführung in die Bionatorheilmethode nach Balters. Selbstverl. 1973
12. Herrmann Chr.: Der Einfluss des Elektromagnetfeldes auf die kieferorthopädische Behandlung. Dtsch. Zeitschr. F. Biolog. Zahnmed. 2, S. 27-31, 1986
13. Legan H.: Distraction Osteogenesis in the Contemporary Orthodontic Practice; 34th annual FOR meeting 8.-12.5. Niagara, 2001
14. Ley M., Müller-Hartwich R., Jost-Brinkmann P.-G.: Approximale Schmelzreduktion - wann und wie?ZWR Das deutsche Zahnärteblatt, Thieme, 114 Nr.10: S. 471-474, 2005 // IOK 37, S.2-4, 2005
15. Madsen H.: Studie zur KFO in der Alternativmedizin..., Inaugural Diss., Würzburg 1994
16. Polzar G.: Behandlungssysteme im Vergleich. KFO-Intern, Umfassende Dentofazial Orthodontie und Kieferorthopädie (UOO) No.3-4: S. 32-40, 2010
17. Polzar G., Schulz T.: Distraktionsosteogenese der Mandibula mit labial-lingualen Hyraxschrauben inhibiert Condylenrotationen? Erweiterte Non-EX-Therapiemöglichkeiten, Posterpräsentation auf der DGKFO-Jahrestagung Hamburg, 2002
18. Polzar G.: Mediane transversale Distraktionsosteogenese im Unterkiefer Kieferorthop 17: S. 215-222, Quintessenz, 2003
19. Polzar G.: HNO-KFO I Grundlagen, Einfluss der adenoiden Gewebe auf die Gebissentwicklung und auf die Respiration. KFO Intern, Umfassende Dentofaziale Orthodontie und Kieferorthopädie (UOO) No.3-4: S. 26-284, 2007
20. Polzar G.:HNO-KFO II Grundlagen, Tonsillenhypertrophie – Einfluss auf den KFO-Behandlungserfolg und Darstellung im MRT. KFO-Intern, Umfassende Dentofaziale Orthodontie und Kieferorthopädie (UOO) No.3-4: S. 29-33,2007
21. Polzar G.: 3D-CT-Röntgen und 3 D-ClinCheck, Features zur Verbesserung der KFO-Implantologischen Koordination. KFO-Intern, Umfassende Dentofaziale Orthodontie und Kieferorthopädie (UOO) No.1-2: S. 24-28,2008
22. Polzar G., et. al.: Korrelation des Wachstums der Maxilla mit MRT-HNO-Befunden. KFO-Intern, Umfassende Dentofaziale Orthodontie & Kieferorthopädie (UOO) No. 3-4: S. 48-51, 2010
23. Polzar G., et. al.: Moderne patientenorientierte KFO-Therapie. KFO-Intern, Umfassende Dentofaziale Orthodontie und Kieferorthopädie (UOO) No.3-4: S. 11-31, 2010
24. Polzar G.: KFO-Wachstumsstimulierende Behandlung. KFO-Intern, Umfassende Dentofaziale Orthodontie und Kieferorthopädie (UOO) No. 1-2: S. 30-53, 2011
25. Ricketts R.M., Bench R.W., Gugino C.F., Hilgers J.J., Schulhof R.J. Bioprogressive Therapy. Rocky Mountain-Orthodontics/ Denver USA, 1979
26. Weber D., Mediane transversale Distraktionsosteogenes im Unterkiefer zur Therapie von frontalen Engständen. Quintessenz Verl. Kieferorthop 17: 199-214, 2003
27. Wehrbein H., Göllner, P. Skelettale Verankerung in der Kieferorthopädie – Grundlagen und klinische Anwendung. Fortschritte der Kieferorthopädie, 68: S. 443-461, 2007
28. Weil T.S., Van Sickels J.E., Payne C.J.: Distraction osteogenesis for correction of transverse mandibular deficiency: a preliminary report. J Oral Maxillofac Surg 55: 953-960, 1997
29. Willeke M.: Untersuchung der skelettalen Wirkung einer dental verankerten medianen Distraktionsosteogenese im Unterkiefer. Inaugural. Diss., Frankfurt/Main 2007/2008
30. Winsauer H. et al.: Der MMDO-Hinge-Expander zur routinemäßigen medianen DIstraktion des Unterkiefers. Inf. Orthod Kieferorthop.: S.175-187, 2011
31. Wu Y.J., Tu Y.K., Huang S.M., Chan C.P.: The influence of the distance from the contact point to the crest of bone on the presence of the interproximal dental papilla. Chang Gung Med J 26: S. 822-828, 2003
32. Zachrisson B.U.: Actual damage to teeth and periodontal tissues with mesiodistal enamel reduction (Stripping). World Journal Orthod, 5: S.178-183, 2004
33. Frank W., Pfaller K. Konta B.: Mundgesundheit nach kieferorthopädischer Behandlung mit festsitzenden Apparaten. DIMDI, Deutsches Institut für Medizinische Dokumentation und Information, Hrsg.: Bundesministerium für Gesundheit, Köln, 2008
34. King G.J.: „Wir befinden uns derzeit auf der Suche“. Interview zum AAO Vortrag: „Mandibular Distraction Osteogenesis: Proceed With Caution“. Kieferorthopädie Nachrichten (KN) Nr. 11 Nov. : S. 8, 2004

Abb. Autor:
Prof. Dr. Gerhard Polzar (KKU), Büdingen;
Studium der ZHK in Giessen, 1990-93 Weiterbildung KFO u.a. AfZ in Karlsruhe, 1994 Niederlassung in eigener KFO-Praxis in Büdingen; 2006 Gastprofessur in Sevilla und Khon-Kaen (Thailand), 2008 Ernennung zum Prof. in Orthodontics; seit 2008 vis. assoc. Prof. an der Mahidol-University Bangkok (Thailand).